Universidad Cardenal Miguel Obando Bravo

Vicerrectoría de Posgrado y Educación Continua



Tesis monográfica para optar al título de
Especialidad de Endodoncia y Microcirugía

Línea de investigación: Salud y Bienestar
Línea específica de investigación: Endodoncia

Medición de la proximidad entre los ápices radiculares de segundas molares inferiores al conducto dentario inferior mediante tomografía computarizada.

AUTOR
Fonseca-Martínez, Alison Renee
https://orcid.org/0009-0008-3045-6574

Managua, Nicaragua
Septiembre de 2026

Universidad Cardenal Miguel Obando Bravo

Vicerrectoría de Posgrado y Educación Continua

Tesis monográfica para optar al título de
Especialidad de Endodoncia y Microcirugía

Línea de investigación: Salud y Bienestar
Línea específica de investigación: Endodoncia

Medición de la proximidad entre los ápices radiculares de segundas molares inferiores al conducto dentario inferior mediante tomografía computarizada en pacientes atendidos en clínica salud dental, Managua, 2026.

AUTOR
Fonseca-Martínez, Alison Renee
https://orcid.org/0009-0008-3045-6574

TUTOR CIENTÍFICO
Dr. Giancarlo Paniagua
Especialista en Rehabilitación Oral
https://orcid.org/0009-0005-1015-8172

TUTOR METODOLÓGICO
PhD. José Jesús Mendoza Casanova
Profesor Investigador/UNICA
https://orcid.org/0009-0006-9968-1986

ASESOR REDACCIÓN/ESTILO
MSc. Marvin Antonio González Ortega
Profesor de Tiempo Completo/UNICA
https://orcid.org/0009-0006-7545-4172

Managua, Nicaragua
Septiembre de 2026

CARTA AVAL DEL TUTOR CIENTÍFICO

Por medio de la presente, y en mi calidad de tutor científico, certifico que el trabajo de investigación titulado:

"Medición de la proximidad entre los ápices radiculares de segundas molares inferiores al conducto dentario inferior mediante tomografía computarizada".

Realizado por Alison Renee Fonseca-Martínez, cumple con las disposiciones científicas y técnicas, que regulan esta actividad académica, y constituye su tesis para optar al título de especialista en endodoncia y microcirugía.

Y para que así conste, en cumplimiento con la normativa vigente, autorizo a las y los egresados, reproducir el documento definitivo para su entrega oficial a la facultad correspondiente, para que pueda ser tramitada su lectura y defensa pública.

Managua, Nicaragua, 02 de septiembre de 2026.

Atentamente,



Dr. Giancarlo Paniagua
Especialista en Rehabilitación Oral

CARTA AVAL DEL TUTOR METODOLÓGICO

Por medio de la presente, y en mi calidad de tutor metodológico, certifico que el trabajo de investigación titulado:

"Medición de la proximidad entre los ápices radiculares de segundas molares inferiores al conducto dentario inferior mediante tomografía computarizada".

Realizado por Alison Renee Fonseca-Martínez, cumple con las disposiciones institucionales y metodológicas que regulan esta actividad académica, y constituye su tesis monográfica para optar al título de especialista en endodoncia y microcirugía.

Y para que así conste, en cumplimiento con la normativa vigente, autorizo a las y los egresados, reproducir el documento definitivo para su entrega oficial a la facultad correspondiente, para que pueda ser tramitada su lectura y defensa pública.

Managua, Nicaragua, 02 de septiembre de 2026.

Atentamente,



PhD. Jesús Mendoza Casanova
Profesor Investigador / UNICA
jmendoza8@unica.edu.ni

Dedicatoria

Este trabajo representa la culminación de una etapa llena de retos, aprendizajes y crecimiento personal. Lo dedico a Dios, por darme la fortaleza y la sabiduría necesarias para perseverar hasta alcanzar esta meta.

A mis padres, por ser el ejemplo de esfuerzo, amor y perseverancia que ha guiado mi vida. Gracias por creer siempre en mí, por impulsarme a perseguir mis sueños y por enseñarme que el éxito es el resultado de la constancia y el trabajo honesto.

A mi pareja, por ser mi refugio en los momentos difíciles y por celebrar conmigo cada logro alcanzado. Su cariño y confianza han sido una fuente permanente de motivación.

Y a mí misma, por no rendirme ante las dificultades, por enfrentar cada desafío con determinación y por demostrar que la dedicación y el compromiso hacen posible convertir los sueños en realidad.

Agradecimiento

La realización de esta investigación fue posible gracias al apoyo y colaboración de diversas personas e instituciones, a quienes expreso mi más sincero agradecimiento.

A la Universidad Cardenal Miguel Obando Bravo (UNICA), por brindarme una formación académica de calidad y permitirme desarrollar los conocimientos y competencias necesarios para mi crecimiento profesional.

A mi tutora de tesis y a los docentes de la Especialidad en Endodoncia, por su orientación, paciencia y valiosos aportes durante el desarrollo de esta investigación. Sus observaciones, experiencia y enseñanzas fueron fundamentales para fortalecer este trabajo.

A todas las personas que colaboraron de manera directa o indirecta en el desarrollo de esta investigación, por su disposición, apoyo y contribución para alcanzar los objetivos propuestos.

A mis compañeros de la especialidad, por compartir conocimientos, experiencias y momentos de aprendizaje que enriquecieron mi formación profesional.

Finalmente, expreso mi más profundo agradecimiento a mi familia por su amor, comprensión y apoyo incondicional durante todo este proceso. Su confianza y constante motivación fueron esenciales para culminar con éxito esta importante etapa de mi vida académica y profesional.

Resumen

La presente investigación abordó la proximidad entre los ápices radiculares de las segundas molares inferiores y el conducto dentario inferior, relación anatómica de importancia clínica en endodoncia, cirugía periapical y procedimientos quirúrgicos de la región posterior mandibular. El problema se centró en la necesidad de disponer de evidencia tomográfica local que permitiera identificar situaciones de riesgo asociadas al nervio alveolar inferior en pacientes atendidos en Managua, Nicaragua. El objetivo general fue evaluar dicha proximidad mediante tomografía computarizada de haz cónico (CBCT). Se desarrolló un estudio cuantitativo, descriptivo, transversal, retrospectivo y documental, basado en el análisis de 200 estudios tomográficos previamente obtenidos con fines diagnósticos de las cuales se obtuvo una muestra de 50 segundas molares inferiores. La información se recolectó mediante una ficha técnica validada por juicio de experto, registrando mediciones lineales en milímetros entre el ápice radicular y el borde superior del conducto dentario inferior en cortes sagitales y coronales. Los datos fueron procesados mediante estadística descriptiva. Los resultados mostraron variabilidad anatómica entre raíces mesiales, raíces distales y molares unirradiculares. En las raíces mesiales, el corte coronal evidenció menor distancia promedio, mientras que en las raíces distales las mediciones fueron semejantes entre ambos planos, aunque se identificaron valores mínimos inferiores a 1 mm. Las molares unirradiculares presentaron distancias promedio cercanas a 2 mm, lo que refleja una relación clínicamente relevante. Se concluye que la evaluación CBCT preoperatoria permite identificar casos de cercanía anatómica crítica y debe considerarse en la planificación endodóntica y quirúrgica para reducir el riesgo de complicaciones neurosensoriales.

Palabras clave: tomografía computarizada de haz cónico; conducto dentario inferior; ápice radicular; segundas molares inferiores; endodoncia; nervio alveolar inferior.

Abstract

The present study addressed the proximity between the root apices of mandibular second molars and the inferior alveolar canal, an anatomical relationship of clinical importance in endodontics, periapical surgery, and surgical procedures involving the posterior mandibular region. The problem focused on the need for local tomographic evidence to identify risk situations associated with the inferior alveolar nerve in patients treated in Managua, Nicaragua. The general objective was to evaluate this proximity using cone-beam computed tomography (CBCT). A quantitative, descriptive, cross-sectional, retrospective, and documentary study was conducted, based on the analysis of 200 previously obtained tomographic studies for diagnostic purposes, from which a sample of 50 mandibular second molars was selected. Data were collected using a technical data collection form validated through expert judgment, recording linear measurements in millimeters between the root apex and the superior border of the inferior alveolar canal in sagittal and coronal sections. The data were processed using descriptive statistics. The results showed anatomical variability among mesial roots, distal roots, and single-rooted molars. In mesial roots, the coronal section showed a shorter mean distance, whereas in distal roots, the measurements were similar between both planes, although minimum values of less than 1 mm were identified. Single-rooted molars presented mean distances close to 2 mm, reflecting a clinically relevant anatomical relationship. It is concluded that preoperative CBCT evaluation allows the identification of cases with critical anatomical proximity and should be considered in endodontic and surgical planning to reduce the risk of neurosensory complications.

Keywords: cone-beam computed tomography; inferior alveolar canal; root apex; mandibular second molars; endodontics; inferior alveolar nerve.

Índice de Contenido

1. Introducción 1
2. Antecedentes 4
3. Contexto del problema 7
4. Pregunta de investigación 9
5. Objetivos 10
5.1 Objetivo general 10
5.2 Objetivos específicos 10
6. Justificación 11
7. Limitantes de la investigación 14
8. Marco teórico 16
8.1 Marco referencial 16
8.2 Marco conceptual 30
9. Marco metodológico 41
9.1 Tipo de investigación 41
9.2 Hipótesis de investigación 44
9.3 Definición operativa de las variables 45
9.4 Población y muestra 49
9.5 Técnicas e instrumentos de recolección de datos 49
9.6 Validez y confiabilidad de los instrumentos 56
9.7 Procedimientos para el procesamiento y análisis de información 56
9.8 Consideraciones éticas 57
10. Resultados y discusión 59
11. Conclusiones 76
12. Recomendaciones 78
13. Referencias 80
14. Apéndices / Anexos 85
14.1 Apéndices 85
14.2 Anexos 88

Índice de Tablas

Tabla 1 ***Operacionalización de las variables del objetivo específico 1*** 45
Tabla 2 ***Operacionalización de las variables del objetivo específico 2*** 46
Tabla 3 ***Operacionalización de las variables del objetivo específico 3*** 47
Tabla 4 ***Estadístico descriptivo de edad***..... 60
Tabla 5 ***Comparativa para las raíces mesiales*** 63
Tabla 6 ***Comparativa de las raíces distales*** 66
Tabla 7 ***Comparativa de las segundas molares inferiores unirradiculares*** 70

Índice de figuras

Figura 1 Conducto dentario inferior 31
Figura 2 Molar mandibular unirradicular 33
Figura 3 Conducto en C 33
Figura 4 Radix entomolaris 34
Figura 5 Ápice radicular de un órgano dental 35
Figura 6 Foramen apical 35
Figura 7 Ápice radicular abierto 36
Figura 8 Lesión periapical 36
Figura9 Sobrebreinstrumentación 39
Figura 10 Sobreobturación 39
Figura 11 Apicectomía 40
Figura 12 BlueSkyBio.com 50
Figura 13 Secuencia de mediciones de distancias Px #18, edad 66 años, sexo femenino, órgano dental 3.7 51
Figura 14 Trazado manual del conducto dentario Px # 16, sexo femenino, edad 31 años, órgano dental 4.7 53
Figura 15 Medición de la distancia entre el ápice radicular al conducto dentario inferior 53
Figura 16 Trazado manual del conducto dentario Px #10, sexo masculino, edad 43, órgano dental 4.7 54
Figura 17 Secuencias de mediciones de distancias 54
Figura 18 Trazado manual del conducto dentario Px #24, sexo femenino, edad 24 años, órgano dental 4.7 55
Figura 19 Secuencia de mediciones a distancias 55
Figura 20 Distribución por sexo 59
Figura 21 Diagrama de edad por sexo 61
Figura 22 Media de distancias en ápices radiculares mesiales 64
Figura 23 Diagrama de distancias mesiales 65
Figura 24 Media de distancias distales 67
Figura 25 Dispersión de distancias distales 68
Figura 26 Diagrama de distancias de segundas molares inferiores unirradiculares 71
Figura 27 Media de segundas molares inferiores unirradiculares 72
Figura 28 Frecuencia de todas las variables según el tipo de raíz 73
Figura 29 Medias por variables 74

1. Introducción

La endodoncia contemporánea exige una comprensión precisa de la anatomía dental y de su relación con las estructuras neurovasculares adyacentes, especialmente en la región posterior mandibular, donde el conducto dentario inferior contiene el nervio alveolar inferior y constituye una referencia crítica durante procedimientos endodónticos, quirúrgicos y microquirúrgicos.

En este contexto, las segundas molares inferiores adquieren relevancia clínica por su variabilidad morfológica, la complejidad de sus raíces y conductos, y la posibilidad de presentar una estrecha proximidad entre sus ápices radiculares y el trayecto del conducto dentario inferior. La determinación exacta de esta relación anatómica resulta fundamental para reducir el riesgo de sobre instrumentación, extrusión de irrigantes o materiales de obturación, parestesias y otras alteraciones neurosensoriales asociadas al nervio alveolar inferior.

La tomografía computarizada de haz cónico (CBCT) ha transformado la planificación diagnóstica en endodoncia, al permitir la visualización tridimensional de las estructuras dento-maxilofaciales en cortes axial, coronal y sagital. A diferencia de las radiografías bidimensionales, el CBCT facilita identificar con mayor exactitud la posición espacial del conducto dentario inferior, la morfología radicular, la trayectoria de los ápices y la distancia lineal entre estructuras anatómicas críticas. Esta capacidad diagnóstica es particularmente importante en molares mandibulares posteriores, ya que diversos estudios han demostrado que los segundos molares inferiores pueden presentar distancias reducidas respecto al conducto dentario inferior, incluso con casos de cercanía menor de 1 mm.

Los antecedentes internacionales y regionales evidencian que la relación entre los ápices radiculares de molares mandibulares al conducto dentario inferior presenta amplia variabilidad anatómica. Investigaciones mediante CBCT han señalado que las raíces distales de los segundos molares inferiores suelen encontrarse entre las estructuras dentarias más próximas al conducto dentario inferior.

En Latinoamérica, estudios en población peruana, guatemalteca y ecuatoriana han confirmado la utilidad del CBCT para obtener mediciones precisas; sin embargo, en Nicaragua la evidencia científica sobre esta relación anatómica continúa siendo limitada, lo que dificulta disponer de valores locales de referencia para la planificación clínica.

El problema específico que orienta esta investigación se relaciona con la necesidad de conocer la proximidad real entre los ápices radiculares de las segundas molares inferiores y el conducto dentario inferior en pacientes atendidos en Managua, Nicaragua. Esta relación anatómica puede constituir un factor de riesgo durante tratamientos endodónticos convencionales, retratamientos, cirugía periapical, microcirugía endodóntica, exodoncias complejas y otros procedimientos quirúrgicos de la región posterior mandibular. Cuando la distancia ápice–conducto es reducida, aumenta la posibilidad de comprometer el paquete vasculonervioso contenido en el conducto dentario inferior, especialmente si la planificación se basa únicamente en imágenes bidimensionales.

La importancia del estudio radica en su aporte clínico, académico y metodológico para la especialidad de Endodoncia y Microcirugía. Clínicamente, los hallazgos permitirán identificar patrones de cercanía anatómica y posibles situaciones de riesgo durante la planificación terapéutica de segundas molares inferiores. Académicamente, contribuirán a fortalecer la evidencia local sobre anatomía mandibular posterior evaluada mediante CBCT. Metodológicamente, el estudio propone una ruta de medición basada en cortes sagitales y coronales para sistematizar el análisis de la distancia ápice–conducto dentario inferior en raíces mesiales, raíces distales y molares unirradiculares.

El objetivo general fue evaluar la proximidad entre los ápices radiculares de las segundas molares inferiores al conducto dentario inferior mediante tomografía computarizada en Managua, Nicaragua. Para ello, se planteó cuantificar la distancia lineal en milímetros entre los ápices de las raíces mesiales al conducto dentario inferior en cortes sagitales y coronales de CBCT; medir la proximidad de las raíces distales en los mismos planos; determinar la distancia entre los ápices de segundas molares inferiores unirradiculares al conducto dentario inferior; y describir las implicaciones clínicas derivadas de la cercanía anatómica observada para orientar la planificación terapéutica en endodoncia y cirugía oral.

La investigación se desarrolló bajo un enfoque cuantitativo, se planteó como hipótesis de investigación que los ápices radiculares de las segundas molares inferiores se encuentran próximos al conducto dentario inferior y que dicha proximidad puede medirse objetivamente mediante CBCT en milímetros. La hipótesis nula estableció que no existe proximidad clínicamente

significativa entre ambas estructuras en la muestra estudiada, mientras que la hipótesis alternativa planteó la existencia de una cercanía anatómica relevante que debe considerarse durante la planificación clínica.

Los límites del estudio se delimitaron en tres dimensiones. En el plano temporal, la investigación se circunscribió al periodo correspondiente a las tomografías previamente obtenidas y disponibles para análisis durante el desarrollo del estudio, culminando el informe en julio de 2026. En el plano espacial, se desarrolló en clínica salud dental, Managua a partir de tomografías CBCT realizadas en un centro de imágenes odontológicas y correspondientes a pacientes atendidos en el ámbito clínico privado. En el plano conceptual, se limitó al análisis tomográfico de la proximidad entre los ápices radiculares de segundas molares inferiores al conducto dentario inferior, sin evaluar otros dientes, estructuras maxilofaciales ni resultados clínicos posteriores.

El informe se organizó secuencialmente en catorce acápites. El primero corresponde a la introducción; el segundo presenta los antecedentes; el tercero desarrolla el contexto del problema; el cuarto formula la pregunta de investigación; el quinto expone los objetivos; el sexto contiene la justificación; el séptimo describe las limitantes; el octavo desarrolla el marco teórico, integrado por el marco referencial y conceptual; el noveno corresponde al marco metodológico, incluyendo tipo de investigación, hipótesis, variables, criterios de inclusión y exclusión, población y muestra, técnicas e instrumentos, validez y confiabilidad, procesamiento de datos y consideraciones éticas; el décimo presenta resultados y discusión; el undécimo contiene conclusiones; el duodécimo recomendaciones; el decimotercero referencias; y el decimocuarto apéndices y anexos.

Esta investigación busca aportar evidencia anatómica tomográfica aplicable a la práctica endodóntica y quirúrgica en Nicaragua. La información generada pretende fortalecer la toma de decisiones clínicas basadas en evidencia, promover una planificación terapéutica más segura y contribuir a la prevención de complicaciones neurosensoriales en procedimientos realizados en la región posterior mandibular.

2. Antecedentes

En este apartado se presentan los antecedentes de la investigación sobre la relación anatómica entre los ápices radiculares de los molares mandibulares inferiores (especialmente segundos molares) al conducto dentario inferior (canal mandibular), mediante estudios de imágenes tridimensionales tipo CBCT. Se revisan evidencias previas a nivel internacional, regional (Latinoamérica y países cercanos), y nacional o local, para situar la relevancia del problema, las lagunas existentes y cómo el presente estudio busca aportar conocimiento específico.

Antecedentes internacionales

Diversos estudios internacionales han documentado la relación anatómica entre raíces de molares inferiores al conducto dentario inferior mediante CBCT. Tal como plantean Aljarbou et al. (2019), en Arabia Saudita, realizaron un estudio transversal con 60 tomografías CBCT para medir la distancia entre los ápices de los molares mandibulares y el conducto dentario inferior. Encontraron que las distancias fluctuaron entre 1.68 y 4.79 mm, siendo la raíz distal del segundo molar la más cercana e incluso en contacto en varios casos. Este estudio demuestra la amplia variabilidad anatómica y resalta la importancia de utilizar imágenes tridimensionales para minimizar riesgos iatrogénicos.

Por su parte, Kovisto et al. (2011), en Estados Unidos, realizaron un estudio comparativo mediante tomografía computarizada de haz cónico (CBCT) para evaluar la distancia entre los ápices radiculares de dientes mandibulares posteriores y al conducto mandibular. Se analizaron 139 estudios tomográficos correspondientes a 743 segundos premolares, primeros y segundos molares mandibulares. Los resultados mostraron que los ápices de las segundas molares inferiores presentaron una mayor proximidad al conducto mandibular en comparación con las demás piezas evaluadas. Específicamente, la raíz mesial de la segunda molar presentó una mayor proximidad al conducto dentario inferior. Los autores concluyeron que la CBCT constituye un método preciso y no invasivo para evaluar esta relación anatómica y determinar la proximidad del conducto mandibular antes de procedimientos invasivos.

Finalmente, Mahabob (2023), en Arabia Saudita, realizó un estudio retrospectivo con el objetivo de evaluar la proximidad entre los ápices radiculares de los molares mandibulares y el conducto dentario inferior mediante tomografía computarizada de haz cónico (CBCT). La

investigación incluyó 120 estudios CBCT de pacientes adultos, en los cuales se realizaron mediciones tridimensionales de la distancia entre los ápices radiculares y el conducto dentario inferior.

Se evidenció que los segundos molares mandibulares presentaron una de las menores distancias al conducto dentario inferior, observándose mayor proximidad en las raíces distales. El autor concluye que la CBCT constituye una herramienta diagnóstica precisa para evaluar esta relación anatómica, permitiendo una mejor planificación de los procedimientos endodónticos y quirúrgicos y disminuyendo el riesgo de lesiones del nervio alveolar inferior.

Antecedentes regionales (Latinoamericanos)

De acuerdo con Díaz Samayoa y Theilheimer Alonzo (2021) realizaron un estudio observacional descriptivo en Guatemala con el objetivo de evaluar la relación anatómica entre el conducto mandibular y los ápices radiculares de premolares y molares inferiores mediante tomografía computarizada de haz cónico (CBCT). La investigación incluyó 172 estudios tomográficos, en los cuales se efectuaron mediciones en milímetros de la distancia entre el conducto mandibular y los ápices radiculares, además de analizar la posición bucolingual del conducto.

Los resultados demostraron que las raíces de los segundos molares inferiores presentaron la menor distancia al conducto mandibular, observándose mayor proximidad en las raíces distales. Los autores concluyen que la CBCT constituye una herramienta diagnóstica indispensable para identificar con precisión esta relación anatómica y disminuir el riesgo de lesiones del nervio alveolar inferior durante procedimientos clínicos.

Merece destacarse la investigación realizada por Manrique et al. (2023) en Perú, donde desarrollaron un estudio descriptivo transversal con el propósito de evaluar la distancia entre los ápices radiculares de premolares y molares inferiores respecto al conducto dentario inferior mediante CBCT. La muestra estuvo conformada por 80 tomografías de pacientes entre 15 y 80 años, analizadas mediante mediciones en cortes coronales y sagitales.

Los hallazgos evidenciaron que los segundos molares inferiores presentaron la menor distancia al conducto dentario inferior, siendo las mujeres quienes mostraron mayor proximidad. Los autores concluyen que la CBCT permite obtener mediciones anatómicas precisas que

favorecen la planificación de procedimientos endodónticos y quirúrgicos con mayor seguridad. *(Referencia previamente verificada del artículo de Manrique et al., 2023).*

Asimismo, en Perú, Andrade Bustamante (2019) realizó un estudio observacional, descriptivo y transversal con el objetivo de determinar la distancia entre el conducto dentario inferior y los ápices de las raíces mesiales y distales de los segundos molares inferiores mediante tomografía computarizada Cone Beam (CBCT). La investigación se desarrolló utilizando estudios tomográficos obtenidos en un centro radiológico de la Facultad de Odontología de la Universidad Católica de Santa María, donde las mediciones fueron realizadas con el software Dental Imaging Software.

Los datos evidenciaron variaciones en la distancia entre los ápices radiculares y el conducto dentario inferior según la raíz evaluada, destacando que las raíces distales presentaban una mayor proximidad al conducto. La autora concluye que la CBCT constituye una herramienta diagnóstica confiable para evaluar con precisión la relación anatómica entre los segundos molares inferiores y el conducto dentario inferior, proporcionando información útil para la planificación de procedimientos endodónticos y quirúrgicos.

Antecedentes nacionales (Nicaragua)

En revisiones de literatura disponibles, no se encontró un estudio publicado que haya medido sistemáticamente en Nicaragua la distancia entre ápices radiculares de segundos molares inferiores y el canal dentario inferior mediante CBCT. Esta ausencia de evidencia nacional constituye una clara laguna: no existen valores de referencia locales, lo que limita la precisión al planificar tratamientos endodónticos o quirúrgicos en población nicaragüense.

Por lo tanto, el presente estudio adquiere particular relevancia: al generar datos anatómicos propiamente nicaragüenses (o al menos centroamericanos) sobre la proximidad molar–canal, contribuye a llenar una carencia de conocimiento. De este modo, se ofrece una base científica local que puede mejorar la calidad, seguridad y predictibilidad de intervenciones odontológicas, adaptadas a la anatomía real de la población atendida.

3. Contexto del problema

En este apartado se presenta el planteamiento y la contextualización del problema que motiva el presente estudio, con el propósito de comprender la situación que se pretende investigar desde sus manifestaciones visibles, sus causas probables y las consecuencias derivadas de no intervenir oportunamente. Analizar los efectos, las razones subyacentes y los posibles riesgos asociados a esta problemática permite justificar la importancia de evaluar la proximidad entre los ápices radiculares de las segundas molares inferiores al conducto dentario inferior mediante CBCT.

Efectos negativos del problema

Uno de los efectos más relevantes de la falta de conocimiento preciso sobre la relación anatómica entre las raíces de los segundos molares inferiores al conducto dentario inferior es el aumento del riesgo clínico durante procedimientos como la endodoncia, la cirugía periapical y la exodoncia. Cuando el profesional desconoce la distancia real entre estos elementos, incrementa la posibilidad de instrumentaciones excesivas, extrusión de irrigantes o materiales de obturación y perforaciones no deseadas, lo que puede comprometer la integridad neurovascular de la región. Estas situaciones pueden derivar en parestesias, dolor persistente o inflamación postoperatoria exacerbada, afectando directamente la calidad del tratamiento.

Otro efecto importante es la disminución de la capacidad predictiva del profesional al planificar intervenciones en la zona posterior mandibular. Sin una evaluación precisa mediante tomografía computarizada, las decisiones clínicas se basan únicamente en imágenes bidimensionales que pueden distorsionar la verdadera posición del nervio alveolar inferior. Esto genera incertidumbre durante el procedimiento, limita la posibilidad de anticipar complicaciones y reduce la efectividad de las estrategias preventivas. En consecuencia, los tratamientos pueden volverse más complejos, prolongados o incluso requerir intervenciones adicionales para corregir errores derivados de una planificación deficiente.

Posibles causas del problema

Las posibles causas de esta problemática se relacionan, principalmente, con la variabilidad anatómica natural existente en la región mandibular. La proximidad entre los ápices radiculares de las segundas molares inferiores al conducto dentario inferior no es uniforme entre individuos;

fluctúa según factores como la edad, la densidad ósea, el biotipo facial y la morfología radicular. Esta diversidad anatómica dificulta la estandarización de protocolos clínicos sin un apoyo diagnóstico avanzado, lo que hace que en muchos casos el profesional subestime o sobreestime el riesgo real de lesión del nervio alveolar inferior.

Otra causa determinante es el uso insuficiente o inadecuado de herramientas diagnósticas tridimensionales, como la tomografía computarizada de haz cónico (CBCT), en la práctica cotidiana. A pesar de que el CBCT ofrece una visualización precisa de la relación entre raíces al conducto dentario inferior, no siempre se indica debido a limitaciones económicas, falta de capacitación adecuada o desconocimiento de su utilidad en casos complejos. Como consecuencia, los clínicos pueden apoyarse exclusivamente en radiografías panorámicas o periapicales, que no permiten evaluar distancias reales con la exactitud necesaria para garantizar márgenes de seguridad adecuados.

Consecuencias de no abordar la problemática

Si esta problemática no se aborda, la práctica clínica continuará expuesta a un riesgo elevado de complicaciones neurosensoriales, especialmente en procedimientos donde la cercanía al nervio alveolar inferior es crítica. La falta de datos locales precisos perpetúa la incertidumbre diagnóstica y dificulta la implementación de protocolos basados en evidencia, lo que aumenta la probabilidad de lesiones iatrogénicas como parestesias temporales o permanente, dolor neuropático etc.. Esto no solo afecta la salud del paciente, sino que también puede generar conflictos legales, pérdida de confianza y deterioro de la imagen profesional del odontólogo o de la institución que brindó la atención.

Además, no actuar implica renunciar a mejorar los procesos de planificación terapéutica en endodoncia y cirugía oral. Al no contar con estudios que describan la proximidad anatómica, se limita la posibilidad de adaptar las decisiones clínicas a las características reales del entorno local. Esto mantiene un margen de inseguridad innecesario en los tratamientos, impide optimizar el uso de CBCT como herramienta diagnóstica y retrasa la implementación de estrategias preventivas que podrían reducir significativamente las complicaciones postoperatorias y mejorar los resultados clínicos.

4. Pregunta de investigación

¿Cuál es la proximidad entre los ápices radiculares de las segundas molares inferiores al conducto dentario inferior, evaluada mediante tomografía computarizada en pacientes atendidos en clínica salud dental en Managua, 2026?

5. Objetivos

5.1 Objetivo general

Evaluar la proximidad entre los ápices radiculares de las segundas molares inferiores al conducto dentario inferior, mediante tomografía computarizada en pacientes atendidos en clínica salud dental, Managua, 2026.

5.2 Objetivos específicos

Cuantificar la distancia lineal en milímetros entre los ápices radiculares de las raíces mesiales de las segundas molares inferiores al conducto dentario inferior a partir de cortes sagitales y coronales de CBCT.

Medir la proximidad entre los ápices radiculares de las raíces distales de las segundas molares inferiores al conducto dentario inferior, a partir de cortes sagitales y coronales de CBCT.

Determinar la distancia lineal en milímetros entre los ápices de segundas molares inferiores unirradiculares al conducto dentario inferior, a partir de cortes sagitales y coronales de CBCT.

Describir las implicaciones clínicas derivadas de la cercanía de los ápices radiculares de segundas molares inferiores al conducto dentario inferior, fundamentadas en los hallazgos tomográficos, con la finalidad de orientar la planificación terapéutica en endodoncia y cirugía oral.

6. Justificación

De acuerdo con Hernández Sampieri (2014), la justificación de una investigación debe fundamentarse en cinco criterios esenciales: conveniencia, relevancia social, valor teórico, utilidad metodológica e implicaciones prácticas. Estos criterios permiten determinar la pertinencia del estudio, el beneficio potencial para una comunidad, su aporte al acervo científico, la contribución al desarrollo o fortalecimiento de métodos de investigación y la aplicabilidad directa de los hallazgos en un contexto profesional. Sobre esta base, el presente estudio —centrado en evaluar la proximidad entre los ápices radiculares de las segundas molares inferiores al conducto dentario inferior mediante tomografía computarizada de haz cónico (CBCT)— se justifica plenamente tanto por su contribución académica como por su impacto clínico.

Conveniencia

El estudio resulta conveniente debido a la necesidad creciente de contar con información anatómica precisa que permita mejorar la seguridad y predictibilidad de los procedimientos endodónticos, quirúrgicos y de extracción en la región posterior mandibular. Las variaciones anatómicas propias de cada población hacen indispensable generar datos locales basados en imágenes tridimensionales de alta resolución, como el CBCT, que permitan conocer con exactitud la relación entre los ápices radiculares de segundos molares inferiores al canal dentario inferior. Esta información, al ser obtenida de la población atendida en Managua, contribuye directamente al fortalecimiento de la práctica clínica cotidiana en ese entorno.

Asimismo, la conveniencia radica en que el estudio emplea imágenes tomográficas ya disponibles en los expedientes clínicos, evitando la exposición adicional a radiación y optimizando los recursos institucionales. Esto permite desarrollar una investigación factible, económica y de alta calidad, sin requerir procedimientos invasivos o costosos. La posibilidad de aplicar mediciones precisas sobre estudios existentes aumenta la eficiencia operativa y refuerza la pertinencia académica del proyecto.

Relevancia social

La relevancia social del estudio se sustenta en su contribución al mejoramiento de la calidad de la atención odontológica brindada a la población adulta de Managua. La cercanía entre las raíces de los molares inferiores y el nervio alveolar inferior puede derivar en complicaciones

como parestesias, dolor neuropático o alteraciones funcionales cuando no se evalúa adecuadamente la anatomía previa al tratamiento. Contar con datos locales respaldados científicamente permitirá a los profesionales minimizar riesgos, mejorar la planificación terapéutica y garantizar procedimientos más seguros.

Además, disponer de información precisa mejora la comunicación con el paciente durante el proceso de consentimiento informado, al permitir explicar con mayor claridad los riesgos reales asociados al tratamiento. Esto fomenta la confianza del usuario en los servicios de salud bucal, favorece la toma de decisiones compartidas y fortalece el vínculo entre la población y las instituciones odontológicas. Así, el estudio trasciende el ámbito académico y se convierte en un aporte directo al bienestar y seguridad de la comunidad.

Valor teórico

El estudio aporta un valor teórico significativo al producir evidencia anatómica actualizada sobre una relación dentoalveolar que, aunque ampliamente estudiada en otras regiones, carece de datos específicos para Nicaragua. Esta información permitirá enriquecer el conocimiento existente sobre las variaciones morfológicas mandibulares, facilitando comparaciones entre diferentes poblaciones y contribuyendo a la consolidación de modelos anatómicos más completos y precisos.

Adicionalmente, la sistematización de las distancias entre ápices radiculares y canal dentario inferior mediante CBCT puede generar patrones descriptivos útiles para el desarrollo de futuras líneas de investigación en endodoncia, radiología y cirugía oral. El estudio podría ser la base para revisiones sistemáticas, estudios comparativos y proyectos multicéntricos que fortalezcan la literatura regional, consolidando una base científica aplicable a la realidad clínica centroamericana.

Utilidad metodológica

Desde la perspectiva metodológica, el estudio constituye un ejemplo relevante de cómo aprovechar imágenes CBCT para investigaciones cuantitativas con alto nivel de precisión. El diseño basado en mediciones en cortes sagitales y coronales, acompañado de protocolos de calibración entre observadores, permite construir una metodología replicable y sólida para el

análisis anatómico tridimensional. Esto aporta al desarrollo de técnicas estandarizadas que pueden ser utilizadas en investigaciones futuras en instituciones académicas y clínicas.

También representa una oportunidad para fortalecer el uso de herramientas diagnósticas avanzadas dentro de la investigación odontológica. La validación de procedimientos de medición, el análisis de fiabilidad entre evaluadores y la aplicación rigurosa de criterios operativos pueden servir como referencia para nuevos estudios que empleen CBCT, incentivando diseños metodológicos que optimicen los recursos y mejoren la calidad de la evidencia científica producida en el área de la salud bucodental.

Implicaciones prácticas

Las implicaciones prácticas del estudio son directas y altamente relevantes para la atención clínica. Los hallazgos permitirán establecer márgenes de seguridad más confiables al planificar tratamientos endodónticos y quirúrgicos en segundos molares inferiores, reduciendo la posibilidad de lesiones en el nervio alveolar inferior. Esto contribuirá a disminuir complicaciones postoperatorias, mejorar los resultados clínicos y aumentar la predictibilidad terapéutica.

Por otro lado, los datos obtenidos pueden guiar la indicación racional del CBCT como herramienta diagnóstica. Al conocer qué características anatómicas representan mayor riesgo, los profesionales podrán justificar mejor el uso de esta tecnología, aplicarla de manera más selectiva y fundamentar la toma de decisiones clínicas en evidencia local. Esto se traduce en protocolos más seguros, eficaces y coherentes con el principio de mínima invasión radiológica.

7. Limitantes de la investigación

La presente investigación presentó algunas limitaciones inherentes al diseño metodológico y a la disponibilidad de la información. En primer lugar, aunque inicialmente se revisaron aproximadamente 200 estudios tomográficos, únicamente 50 segundas molares inferiores cumplieron con los criterios de inclusión establecidos. Esta situación se debió principalmente a que la mayoría de las tomografías habían sido solicitadas con fines de planificación para tratamientos de implantes dentales, por lo que una proporción importante correspondía a pacientes parcial o totalmente edéntulos.

Asimismo, se identificaron estudios limitados únicamente a la arcada superior, dientes con marcada mesioangulación, presencia de lesiones periapicales o tratamientos endodónticos previos, condiciones que impedían realizar mediciones confiables entre los ápices radiculares y el conducto dentario inferior.

Otra limitación estuvo relacionada con el proceso de medición tomográfica. Fue necesario realizar el trazado manual del conducto dentario inferior, debido a que su recorrido no se observaba con suficiente claridad o existía una proximidad muy estrecha entre el conducto y los ápices radiculares, lo que dificultaba la delimitación precisa de sus límites anatómicos. Asimismo, durante el análisis de los cortes sagitales y coronales se observó que, en la mayoría de los casos, la orientación perpendicular al eje longitudinal de la raíz no permitía visualizar la totalidad de la estructura radicular, apreciándose principalmente la región apical.

Esta condición estuvo relacionada con la inclinación y variabilidad anatómica de las raíces, lo que limitó su visualización completa en un único plano de reconstrucción. No obstante, estas situaciones no comprometieron la confiabilidad de las mediciones, ya que el ápice radicular permanecía claramente identificable y constituyó el punto anatómico de referencia para determinar la distancia al borde superior del conducto dentario inferior. Con el propósito de minimizar estas dificultades, las mediciones se realizaron de manera estandarizada mediante la evaluación simultánea de los cortes coronal y sagital utilizando el software BlueSky Plan®.

Asimismo, la investigación se desarrolló exclusivamente con tomografías provenientes de la práctica clínica privada de la investigadora. Si bien inicialmente se consideró la inclusión de estudios procedentes de otros centros de imágenes, esta posibilidad no fue viable debido a que

dichas instituciones requerían autorizaciones administrativas para el acceso y uso de las tomografías con fines de investigación. Adicionalmente, en algunos casos no se disponía de información demográfica indispensable para el estudio, particularmente la edad de los pacientes, y ciertos archivos DICOM presentaban inconvenientes de compatibilidad que impedían su correcta visualización y análisis mediante el software BlueSky Plan®.

Se identificó un número reducido de segundas molares inferiores unirradiculares, lo que limitó el análisis estadístico de esta variante anatómica en comparación con las piezas birradiculares. No obstante, los casos disponibles fueron incluidos en el estudio y permitieron realizar una descripción de su relación con el conducto dentario inferior dentro de la población analizada.

A pesar de estas limitaciones, las medidas implementadas durante la selección de la muestra y el procedimiento estandarizado de medición permitieron obtener resultados confiables y dar cumplimiento a los objetivos planteados. Se recomienda que futuras investigaciones incluyan un mayor tamaño de muestra y una mayor representación de las diferentes configuraciones radiculares de las segundas molares inferiores, especialmente de aquellas menos frecuentes, con el propósito de fortalecer el análisis de las variaciones anatómicas y su relación con el conducto dentario inferior.

8. Marco teórico

En este apartado correspondiente al marco teórico, se abordará la base científica que sustenta la investigación, organizada en dos subapartados: el marco referencial y el marco conceptual. El primero, el marco referencial, expone los principales investigadores, estudios y hallazgos relevantes relacionados con la proximidad entre los ápices radiculares de las segundas molares inferiores respecto al canal dentario inferior, analizada mediante tomografía computarizada de haz cónico (CBCT). Este subapartado permitirá situar el estudio dentro del contexto científico actual, integrando evidencia internacional, regional y nacional, así como identificando las brechas de conocimiento existentes que justifican la realización del presente trabajo en población nicaragüense.

Por su parte, el marco conceptual presentará de manera explícita las definiciones, términos y conceptos fundamentales que se emplearán a lo largo del estudio. Se definirán elementos esenciales como ápice radicular, canal dentario inferior, nervio alveolar inferior, CBCT, así como otras nociones anatómicas, radiológicas y clínicas indispensables para la comprensión del fenómeno investigado. Este subapartado asegura que el lector disponga de un lenguaje claro, preciso y unificado, que facilite el análisis, interpretación y discusión de los resultados obtenidos.

8.1 Marco referencial

Koivisto, Ahmad y Bowles (2011) realizaron un estudio transversal comparativo con el propósito de evaluar la proximidad existente entre los ápices radiculares de dientes mandibulares posteriores y el canal mandibular mediante tomografía computarizada de haz cónico (CBCT). La investigación incluyó 139 pacientes, en los cuales se analizaron un total de 743 dientes mandibulares correspondientes a segundos premolares, primeros molares y segundos molares inferiores.

Para la obtención de las mediciones, los autores utilizaron imágenes tridimensionales y software especializado que permitió calcular con precisión la distancia entre los ápices radiculares y la porción superior del canal mandibular. Asimismo, incorporaron variables demográficas como edad y sexo para determinar posibles diferencias anatómicas entre grupos poblacionales.

Los resultados evidenciaron que los segundos molares mandibulares presentaron la menor distancia promedio respecto al canal mandibular en comparación con los primeros

molares y segundos premolares. De manera específica, los autores observaron que las raíces mesiales de los segundos molares inferiores tendían a localizarse más próximas al conducto dentario inferior, especialmente en mujeres.

Además, identificaron que los pacientes menores de 18 años mostraban distancias considerablemente más reducidas en relación con pacientes de mayor edad, sugiriendo que la edad influye directamente en la relación anatómica entre las estructuras dentarias y neurovasculares mandibulares. Estos hallazgos permitieron demostrar la existencia de una importante variabilidad anatómica individual en la región posterior mandibular.

Los autores concluyeron que la CBCT constituye un método diagnóstico preciso y confiable para evaluar tridimensionalmente la relación entre los ápices radiculares y el canal mandibular. Los autores señalaron que la identificación previa de esta proximidad anatómica resulta fundamental para disminuir el riesgo de complicaciones neurosensoriales durante procedimientos endodónticos y quirúrgicos en la región mandibular posterior.

Asimismo, enfatizaron que factores como edad y sexo deben considerarse durante la planificación terapéutica debido a las variaciones anatómicas observadas. Este estudio guarda estrecha relación con la presente investigación, ya que aporta evidencia científica sobre la cercanía entre las segundas molares inferiores y el conducto dentario inferior, además de respaldar el uso del CBCT como herramienta diagnóstica fundamental.

En continuidad con los hallazgos reportados por Koivisto et al. (2011) sobre la estrecha relación anatómica entre los dientes mandibulares posteriores y el canal mandibular, Bürklein y colaboradores (2015) desarrollaron un estudio descriptivo utilizando tomografía computarizada de haz cónico (CBCT) con el objetivo de analizar la proximidad entre los ápices radiculares de dientes posteriores mandibulares y el conducto dentario inferior. La investigación incluyó múltiples piezas dentarias mandibulares de pacientes adultos evaluadas mediante reconstrucciones tridimensionales obtenidas con CBCT. Para el análisis, los autores emplearon software digital especializado que permitió efectuar mediciones lineales precisas entre las raíces dentarias y el trayecto del canal mandibular, con énfasis en la región molar posterior.

Los hallazgos obtenidos por Bürklein et al. (2015) confirmaron que las segundas molares inferiores, particularmente sus raíces distales, presentaban las menores distancias promedio

respecto al canal mandibular. Asimismo, los investigadores identificaron casos en los que la separación entre el ápice radicular y el conducto dentario inferior era inferior a 1 mm, situación considerada clínicamente crítica debido al elevado riesgo de lesión del nervio alveolar inferior durante procedimientos invasivos. De igual forma, observaron variaciones anatómicas relacionadas con factores individuales como edad y sexo, reforzando la evidencia previamente descrita acerca de la diversidad morfológica existente en la mandíbula posterior.

A la luz de estos resultados, concluyeron que la evaluación tridimensional mediante CBCT resulta indispensable para identificar de manera precisa la relación anatómica entre raíces dentarias y estructuras neurovasculares mandibulares antes de realizar tratamientos endodónticos o quirúrgicos. Los autores señalaron que la proximidad crítica observada en las segundas molares inferiores incrementa considerablemente el riesgo de complicaciones neurosensoriales, por lo que recomendaron incorporar análisis tomográficos preoperatorios en casos complejos.

Este estudio fortalece la presente investigación debido a que reafirma la cercanía anatómica entre los ápices radiculares de las segundas molares inferiores y el conducto dentario inferior, aportando parámetros anatómicos comparables para futuras evaluaciones en población nicaragüense.

Continuando con la evidencia aportada por Bürklein et al. (2015) acerca de la cercanía crítica entre las raíces de segundos molares inferiores y el canal mandibular, Chong y colaboradores (2015), desarrollaron un estudio observacional mediante CBCT enfocado específicamente en evaluar la relación anatómica entre las raíces de las segundas molares mandibulares y el nervio alveolar inferior. La investigación incluyó imágenes tomográficas de pacientes adultos analizadas en cortes coronales y sagitales utilizando software tridimensional especializado. Los autores centraron su análisis en la determinación de la distancia exacta entre los ápices radiculares y el trayecto del nervio alveolar inferior, con el objetivo de identificar patrones anatómicos de riesgo clínico.

Los resultados mostraron que las raíces distales de las segundas molares inferiores presentaban una proximidad significativamente mayor al nervio alveolar inferior en comparación con las raíces mesiales. Asimismo, los investigadores identificaron múltiples casos de contacto

directo entre ambas estructuras anatómicas, particularmente en pacientes jóvenes y en mujeres. De acuerdo con los autores, esta cercanía anatómica incrementa considerablemente el riesgo de desarrollar alteraciones neurosensoriales posteriores a procedimientos endodónticos, quirúrgicos o exodoncias complejas realizadas en la región posterior mandibular.

Los autores sostienen que la evaluación tridimensional mediante CBCT constituye una herramienta indispensable para la planificación terapéutica segura de tratamientos realizados en segundas molares inferiores. Los autores recomendaron la incorporación rutinaria de estudios tomográficos cuando exista sospecha de proximidad crítica al nervio alveolar inferior. Este estudio mantiene estrecha relación con la presente investigación debido a que analiza específicamente la anatomía de las segundas molares inferiores y confirma la importancia clínica de evaluar su proximidad al conducto dentario inferior antes de cualquier intervención invasiva.

En concordancia con los estudios previos que evidenciaban la proximidad entre las segundas molares inferiores y el conducto mandibular, De Rezende Barbosa et al. (2016) desarrollaron un estudio transversal mediante CBCT con el propósito de evaluar la posición espacial del canal mandibular respecto a los primeros y segundos molares inferiores. La muestra estuvo compuesta por 200 tomografías CBCT obtenidas de pacientes adultos sin alteraciones anatómicas o patológicas que comprometieran la región mandibular posterior. Las mediciones se realizaron en cortes coronales, sagitales y axiales utilizando herramientas digitales tridimensionales que permitieron analizar tanto la distancia ápice–canal como la localización buco lingual del conducto mandibular.

Los hallazgos mostraron que las segundas molares inferiores presentaban distancias menores al canal mandibular en comparación con los primeros molares, especialmente a nivel de las raíces distales. Los autores también identificaron importantes variaciones en la posición buco lingual del canal mandibular, observando que en numerosos casos el conducto se localizaba más próximo a la cortical lingual en la región de los segundos molares. Asimismo, describieron un patrón descendente de la trayectoria del canal desde la región premolar hacia el área molar mandibular.

Finalmente, concluyeron que la relación anatómica entre los molares inferiores y el canal mandibular presenta variaciones tridimensionales significativas que deben considerarse durante

la planificación clínica. Los autores destacaron que la CBCT permite identificar con precisión estas relaciones anatómicas y disminuye el riesgo de complicaciones operatorias. Este estudio complementa la presente investigación al aportar información detallada sobre la localización tridimensional del canal mandibular en relación con las segundas molares inferiores.

Siguiendo la línea de investigación relacionada con la localización tridimensional del canal mandibular, Aljarbou et al. (2019) realizaron un estudio transversal en población saudí con el objetivo de evaluar la proximidad entre las raíces de primeros y segundos molares mandibulares y el canal alveolar inferior mediante CBCT. La muestra incluyó 60 estudios tomográficos de pacientes adultos sin alteraciones anatómicas evidentes. Las mediciones fueron realizadas en planos coronales, sagitales y axiales para determinar la distancia mínima entre las raíces dentarias y las estructuras óseas vecinas, incluyendo las corticales bucal y lingual.

El análisis mostró que la raíz distal del segundo molar mandibular fue la estructura anatómica con mayor frecuencia de cercanía crítica al canal alveolar inferior, registrándose incluso casos de contacto directo entre ambas estructuras. Asimismo, los autores observaron una importante variabilidad en la posición del conducto mandibular respecto a las corticales óseas, encontrando que en algunos pacientes el canal se localizaba más próximo a la cortical lingual y en otros a la cortical bucal.

Por todo lo anterior, concluyeron que existe una estrecha relación anatómica entre los segundos molares inferiores y el canal alveolar inferior, lo que incrementa el riesgo de complicaciones durante procedimientos quirúrgicos y endodónticos. Los autores recomendaron la utilización rutinaria del CBCT como método diagnóstico preoperatorio para identificar variaciones anatómicas individuales y optimizar la seguridad clínica. Este estudio fortalece la presente investigación al confirmar la alta proximidad existente entre las raíces distales de las segundas molares inferiores y el conducto dentario inferior.

En continuidad con los estudios que analizaron la relación tridimensional entre molares mandibulares y el conducto dentario inferior, Arora et al. (2021) desarrollaron un estudio observacional retrospectivo utilizando CBCT para evaluar la posición del canal alveolar inferior respecto a primeros y segundos molares mandibulares. La investigación incluyó 300 escaneos tomográficos seleccionados bajo criterios de calidad diagnóstica y ausencia de alteraciones

anatómicas. Las mediciones fueron realizadas mediante software especializado que permitió determinar la distancia entre el canal alveolar inferior y las raíces mesiales y distales de los molares inferiores.

Los resultados mostraron que los segundos molares mandibulares presentaban distancias significativamente menores al canal alveolar inferior en comparación con los primeros molares. De forma consistente con investigaciones previas, la raíz distal de los segundos molares fue la estructura con mayor cercanía al conducto mandibular. Además, los autores identificaron que el canal alveolar inferior tendía a localizarse hacia la cortical lingual en la región de los segundos molares y que los pacientes jóvenes presentaban distancias más reducidas entre el canal y los ápices radiculares.

Loa autores concluyeron que la relación anatómica entre los segundos molares inferiores y el canal alveolar inferior es altamente variable y clínicamente relevante. Los autores enfatizaron la importancia del CBCT para identificar la localización exacta del conducto mandibular antes de realizar tratamientos invasivos en la región posterior mandibular. Este estudio se vincula estrechamente con la presente investigación porque reafirma la necesidad de evaluar tridimensionalmente la proximidad ápice–conducto dentario inferior en segundas molares mandibulares.

En concordancia con los hallazgos previamente descritos por Arora et al. (2021) sobre la estrecha relación entre los segundos molares inferiores y el canal alveolar inferior, Díaz Samayoa y Theilheimer Alonzo (2021) realizaron un estudio descriptivo utilizando imágenes tomográficas tridimensionales con el objetivo de analizar la relación anatómica entre el conducto mandibular y los ápices radiculares de dientes posteriores mandibulares. La investigación incluyó múltiples piezas dentarias evaluadas mediante CBCT, utilizando mediciones lineales obtenidas en diferentes planos anatómicos para determinar con precisión la proximidad entre raíces dentarias y conducto dentario inferior.

Los hallazgos demostraron que las segundas molares inferiores fueron las piezas dentarias con mayor cercanía al conducto mandibular, particularmente a nivel de las raíces distales. Los autores señalaron que esta proximidad incrementa considerablemente el riesgo de lesiones neurosensoriales durante procedimientos quirúrgicos, endodónticos y exodoncias complejas.

Asimismo, identificaron que distancias reducidas entre ápices y canal pueden favorecer la aparición de parestesias, dolor neuropático y alteraciones sensitivas permanentes cuando no se realiza una adecuada evaluación preoperatoria.

Los resultados revelaron que la identificación precisa de la relación anatómica entre ápices radiculares y conducto mandibular resulta fundamental para disminuir complicaciones clínicas asociadas al nervio alveolar inferior. Los autores recomendaron la utilización de herramientas tridimensionales como el CBCT para optimizar la planificación terapéutica y mejorar la seguridad operatoria. Este estudio fortalece la presente investigación porque respalda científicamente las implicaciones clínicas derivadas de la cercanía anatómica entre segundas molares inferiores y conducto dentario inferior.

A partir de la evidencia acumulada acerca de los riesgos asociados a la proximidad entre raíces dentarias y el conducto mandibular, Lima et al. (2021) realizaron una revisión científica con el propósito de analizar la importancia del CBCT en el diagnóstico y planificación terapéutica en endodoncia. Los autores recopilaron investigaciones relacionadas con anatomía radicular compleja, lesiones periapicales, relaciones anatómicas críticas y procedimientos quirúrgicos realizados en la región posterior mandibular. La revisión incluyó estudios comparativos entre radiografías convencionales y reconstrucciones tridimensionales obtenidas mediante CBCT.

Los resultados descritos por Lima et al. evidenciaron que el CBCT permite identificar con mayor precisión la relación entre raíces dentarias y estructuras neurovasculares vecinas, especialmente el conducto dentario inferior. Asimismo, señalaron que esta herramienta mejora significativamente la detección de anatomías complejas, disminuye errores diagnósticos y facilita una planificación quirúrgica más segura. Los estudios revisados demostraron que el uso de imágenes tridimensionales reduce la posibilidad de accidentes operatorios y complicaciones neurosensoriales derivadas de tratamientos endodónticos invasivos.

Los autores concluyeron que el CBCT constituye una herramienta diagnóstica esencial en la endodoncia contemporánea debido a su capacidad para proporcionar información anatómica tridimensional precisa. Los autores recomendaron su uso en casos donde exista proximidad crítica a estructuras neurovasculares o anatomía compleja. Este artículo se relaciona estrechamente con la presente investigación porque fundamenta metodológicamente la

importancia del CBCT para evaluar la cercanía entre ápices radiculares y conducto dentario inferior.

En continuidad con las investigaciones que resaltan la utilidad diagnóstica del CBCT, Razumova et al. (2022) realizaron un estudio transversal en población rusa con el objetivo de determinar la relación entre los ápices radiculares de molares y el canal mandibulares mediante CBCT. La muestra estuvo conformada por 300 tomografías obtenidas de pacientes entre 20 y 70 años, divididos en diferentes grupos etarios. Los autores efectuaron mediciones en vistas coronales para determinar la distancia entre las raíces mesiales y distales de molares mandibulares y el conducto mandibular, incorporando además variables como sexo, edad y lateralidad mandibular.

Se evidenció que las segundas molares inferiores presentaban distancias promedio considerablemente menores respecto al canal mandibular en comparación con primeros molares. Asimismo, las raíces distales fueron las estructuras anatómicas con mayor cercanía al conducto dentario inferior. Los autores también identificaron que los pacientes jóvenes presentaban distancias significativamente menores al canal mandibular y que las mujeres tendían a mostrar mayor proximidad ápice–canal que los hombres.

De acuerdo a los autores, existe una proximidad anatómica considerable entre los molares mandibulares y el canal alveolar inferior, influenciada directamente por factores como edad y sexo. Los autores recomendaron la evaluación tomográfica tridimensional previa a cualquier procedimiento quirúrgico o endodóntico realizado en la región posterior mandibular. Este estudio fortalece la presente investigación debido a que reafirma la influencia de variables demográficas sobre la relación anatómica entre segundas molares inferiores y conducto dentario inferior.

Complementando los hallazgos descritos por Razumova et al. (2022), Srivastava et al. (2022) desarrollaron un estudio retrospectivo observacional con el objetivo de evaluar la proximidad entre el canal alveolar inferior, los ápices radiculares mandibulares y las placas corticales mediante CBCT. La investigación incluyó 116 exploraciones tomográficas archivadas en una institución radiológica, seleccionadas bajo estrictos criterios de calidad diagnóstica. Los autores realizaron mediciones tridimensionales utilizando software especializado para cuantificar con precisión las distancias anatómicas entre las estructuras estudiadas.

Los análisis evidenciaron que los segundos molares mandibulares presentaban la mayor frecuencia de cercanía crítica y “comunicación directa” con el canal dentario inferior. Aproximadamente el 60 % de los casos analizados mostraron distancias menores a 1 mm o contacto directo entre ápices radiculares y conducto mandibular. Asimismo, los autores determinaron que la distancia entre el canal y las placas corticales era considerablemente mayor que la distancia entre el canal y los ápices radiculares, indicando que el principal riesgo anatómico se concentra en la relación ápice–canal.

Se puso de manifiesto que existe una elevada frecuencia de proximidad clínicamente significativa entre los dientes posteriores mandibulares y el canal alveolar inferior. Los autores enfatizaron que la CBCT resulta indispensable para prevenir complicaciones neurosensoriales durante procedimientos. Este estudio guarda estrecha relación con la presente investigación porque confirma la alta frecuencia de cercanía crítica entre las segundas molares inferiores y el conducto dentario inferior.

En seguimiento a los estudios internacionales que analizaron la proximidad entre ápices radiculares y canal mandibular, Manrique et al. (2023) realizaron un estudio descriptivo transversal en población peruana utilizando tomografía computarizada de haz cónico. La investigación tuvo como objetivo evaluar la distancia entre el borde superior del canal mandibular y los ápices radiculares de premolares y molares inferiores. La muestra estuvo compuesta por 80 estudios CBCT de pacientes entre 15 y 80 años, cuyas mediciones fueron efectuadas en cortes coronales y sagitales mediante software especializado.

Los resultados mostraron que los segundos molares inferiores presentaban las menores distancias promedio al canal mandibular en comparación con premolares y primeros molares. En la hemimandíbula derecha, los hombres presentaron una distancia promedio de 3.99 mm, mientras que las mujeres mostraron una distancia promedio de 2.87 mm, evidenciándose diferencias estadísticamente significativas. Asimismo, los autores identificaron que las mujeres tendían a presentar mayor proximidad ápice–canal respecto a los hombres.

Los autores concluyeron que la distancia entre los ápices radiculares y el canal mandibular varía significativamente según el sexo y el tipo de pieza dentaria analizada. Los autores destacaron que los segundos molares inferiores representan las piezas posteriores con mayor cercanía al

conducto dentario inferior y reafirmaron la utilidad del CBCT como herramienta diagnóstica precisa para la evaluación anatómica tridimensional. Este estudio aporta relevancia regional a la presente investigación al proporcionar evidencia latinoamericana comparable con la población nicaragüense.

Merece destacarse que Santos Carbajo et al. (2023) realizaron una revisión clínica enfocada en la importancia del uso del CBCT en procedimientos endodónticos y microquirúrgicos. Los autores analizaron aplicaciones diagnósticas relacionadas con retratamientos, cirugía periapical, anatomía compleja y proximidad a estructuras anatómicas críticas. La revisión incluyó evidencia científica sobre el uso de CBCT en planificación terapéutica avanzada.

Se determinó que el CBCT permite identificar con precisión la relación anatómica entre raíces dentarias y conducto dentario inferior, facilitando procedimientos más seguros y conservadores. Asimismo, destacaron que esta tecnología disminuye la posibilidad de extrusión de materiales, lesiones nerviosas y errores quirúrgicos durante microcirugía endodóntica. Los estudios revisados demostraron que el uso preoperatorio del CBCT mejora significativamente la predictibilidad clínica.

En concordancia con lo expuesto, los autores concluyeron que el CBCT constituye una herramienta esencial para la prevención de iatrogenias en endodoncia y cirugía oral. Los autores recomendaron incorporar evaluaciones tridimensionales en casos anatómicamente complejos para mejorar la seguridad operatoria. Este estudio guarda estrecha relación con la presente investigación porque respalda la importancia clínica de evaluar la proximidad entre ápices radiculares y conducto dentario inferior mediante CBCT.

En seguimiento a las investigaciones que han demostrado la estrecha relación anatómica entre las segundas molares inferiores y el conducto dentario inferior, Kim et al. (2016) desarrollaron un estudio utilizando tomografía computarizada de haz cónico (CBCT) con el objetivo de evaluar la proximidad existente entre los ápices radiculares de molares mandibulares, la superficie ósea bucal y el canal mandibular. La investigación incluyó segundos molares mandibulares con diferentes configuraciones anatómicas, entre ellas raíces fusionadas y anatomías tipo C, frecuentemente relacionadas con molares unirradiculares. Las mediciones se realizaron mediante reconstrucciones tridimensionales utilizando software especializado que

permitió analizar con precisión las distancias anatómicas entre raíces y estructuras neurovasculares mandibulares.

Los datos mostraron que los segundos molares mandibulares con raíces fusionadas o configuraciones tipo C presentaban relaciones anatómicas particulares con el conducto mandibular. Los autores observaron que, en numerosos casos, estas piezas dentarias mostraban distancias reducidas entre los ápices radiculares y el canal mandibular, especialmente en molares con anatomías radiculares fusionadas. Asimismo, identificaron que la proximidad anatómica variaba según la morfología radicular, evidenciando que las configuraciones unirradiculares pueden modificar significativamente la relación espacial con el conducto dentario inferior.

Los autores concluyeron que las variaciones anatómicas presentes en segundos molares mandibulares, particularmente aquellas relacionadas con raíces fusionadas y anatomías tipo C, deben evaluarse cuidadosamente mediante CBCT antes de realizar procedimientos endodónticos o quirúrgicos.

Los autores señalaron que la evaluación tridimensional permite identificar proximidades críticas al conducto mandibular y disminuir el riesgo de complicaciones neurosensoriales. Este estudio se relaciona directamente con la presente investigación debido a que aporta evidencia sobre la cercanía anatómica entre segundos molares inferiores unirradiculares y el conducto dentario inferior, respaldando la importancia de analizar este grupo dentario de forma independiente.

En continuidad con los estudios recientes que analizaron la influencia de las configuraciones radiculares complejas sobre la cercanía al conducto mandibular, Alharthi et al. (2025) desarrollaron una investigación mediante CBCT enfocada específicamente en la relación anatómica entre las raíces de segundas molares inferiores y el conducto mandibular. El estudio incluyó molares mandibulares con distintas configuraciones radiculares, entre ellas anatomías unirradiculares y raíces fusionadas. Las mediciones fueron realizadas utilizando reconstrucciones tridimensionales que permitieron evaluar contacto directo, proximidad crítica y posibles penetraciones del canal mandibular respecto a los ápices radiculares.

Los hallazgos demostraron que numerosos segundos molares mandibulares unirradiculares presentaban contacto directo o distancias mínimas respecto al conducto

mandibular. Aunque los autores no observaron penetración radicular hacia el canal mandibular en las piezas unirradiculares evaluadas, sí identificaron una cercanía anatómica considerable entre los ápices y el trayecto del nervio alveolar inferior. Asimismo, describieron que las configuraciones radiculares fusionadas modifican la relación espacial con el conducto mandibular y pueden incrementar el riesgo clínico durante procedimientos quirúrgicos y endodónticos.

Se determinó que las segundas molares inferiores unirradiculares representan una variante anatómica que debe evaluarse cuidadosamente mediante CBCT debido a su proximidad potencialmente crítica al conducto mandibular. Los autores recomendaron incorporar análisis tridimensionales preoperatorios en dientes con anatomías radiculares complejas para reducir el riesgo de lesiones neurosensoriales. Este estudio se relaciona directamente con la presente investigación porque aborda específicamente la cercanía anatómica entre segundos molares inferiores unirradiculares y el conducto dentario inferior, respaldando científicamente el tercer objetivo específico planteado.

Ampliando las investigaciones relacionadas con las variaciones anatómicas mandibulares, Aqili et al. (2025) realizaron un estudio transversal utilizando CBCT con el objetivo de evaluar la morfología radicular de molares mandibulares inferiores y medir la distancia entre los ápices radiculares y el canal alveolar inferior en una subpoblación saudí. La muestra estuvo conformada por 149 estudios tomográficos evaluados por tres observadores independientes, quienes analizaron el número de raíces, configuración de conductos y presencia de variaciones anatómicas como *radix entomolaris*. Las mediciones fueron efectuadas en cortes coronales, sagitales y transversales mediante reconstrucciones tridimensionales estandarizadas.

Los resultados mostraron una importante variabilidad anatómica relacionada con la configuración radicular de los molares inferiores. Los autores identificaron distancias ápice–canal que oscilaron entre 0 y 14.7 mm, observando nuevamente que los pacientes jóvenes presentaban distancias más reducidas respecto al canal alveolar inferior. Asimismo, reportaron una baja prevalencia de *radix entomolaris* y confirmaron que las raíces distales de los segundos molares mandibulares mantenían la mayor cercanía al conducto dentario inferior.

Los autores constataron que la anatomía de los molares mandibulares inferiores presenta una considerable diversidad morfológica que puede modificar el riesgo clínico durante

procedimientos endodónticos y quirúrgicos. Los autores enfatizaron la necesidad de realizar evaluaciones radiográficas tridimensionales mediante CBCT antes de planificar tratamientos invasivos en la región posterior mandibular. Este estudio fortalece la presente investigación porque reafirma la influencia de las variaciones anatómicas individuales sobre la proximidad entre ápices radiculares y conducto dentario inferior.

En relación con las investigaciones que han demostrado la estrecha cercanía anatómica entre las segundas molares inferiores y el conducto mandibular, Zanabria-Montoya y Carbajal-Pimentel (2025) desarrollaron una revisión científica enfocada en las complicaciones odontológicas asociadas a dicha proximidad anatómica. Los autores recopilaron evidencia clínica y radiográfica relacionada con procedimientos endodónticos, quirúrgicos y restauradores realizados en dientes posteriores mandibulares. La revisión incluyó estudios basados en CBCT y reportes clínicos sobre lesiones del nervio alveolar inferior y eventos iatrogénicos derivados de relaciones anatómicas críticas.

Los resultados descritos por los autores evidenciaron que la proximidad entre ápices radiculares y conducto dentario inferior incrementa significativamente el riesgo de extrusión de irrigante, sobre instrumentación, extrusión de materiales obturadores y lesiones neurosensoriales. Asimismo, señalaron que las segundas molares inferiores representan las piezas dentarias con mayor riesgo anatómico debido a la reducida distancia existente entre sus raíces y el trayecto del nervio alveolar inferior. Los autores enfatizaron además que la ausencia de evaluación tridimensional previa constituye uno de los principales factores asociados a complicaciones clínicas severas.

El análisis les permitió concluir que la planificación terapéutica basada en CBCT resulta indispensable para reducir complicaciones endodónticas y quirúrgicas relacionadas con el conducto mandibular. También destacaron que la evaluación anatómica tridimensional mejora significativamente la seguridad clínica y disminuye el riesgo de parestesias postoperatorias. Este artículo se relaciona estrechamente con la presente investigación porque fundamenta científicamente las implicaciones clínicas derivadas de la cercanía entre ápices radiculares y conducto dentario inferior.

Como complemento a las revisiones recientes sobre la utilidad diagnóstica del CBCT, Soldado-Cañadas et al. (2025) evaluaron el impacto clínico de la combinación entre CBCT y radiografías periapicales en el diagnóstico y planificación terapéutica endodóntica. La investigación analizó casos clínicos complejos en los que las imágenes bidimensionales convencionales resultaban insuficientes para determinar con precisión relaciones anatómicas críticas y estructuras neurovasculares vecinas. Los autores utilizaron reconstrucciones tridimensionales para optimizar el diagnóstico y la toma de decisiones clínicas.

Los resultados demostraron que la incorporación del CBCT modificó significativamente numerosos planes de tratamiento inicialmente establecidos únicamente mediante radiografías periapicales. Los autores identificaron que las imágenes tridimensionales permitieron detectar proximidades críticas al conducto dentario inferior, anatomías radiculares complejas y lesiones periapicales no visibles en estudios convencionales. Asimismo, señalaron que el uso combinado de ambas herramientas diagnósticas redujo el riesgo de complicaciones operatorias al proporcionar una evaluación anatómica más precisa.

Los investigadores concluyeron que el CBCT tiene un impacto clínico significativo en la planificación terapéutica endodóntica, particularmente en procedimientos realizados en la región posterior mandibular. Recomendaron la utilización de CBCT en casos donde exista sospecha de cercanía a estructuras neurovasculares o anatomías complejas. Este estudio fortalece la presente investigación porque respalda la importancia clínica de las evaluaciones tridimensionales en la prevención de complicaciones relacionadas con el conducto dentario inferior.

Finalmente, Wong et al. (2025) desarrollaron una revisión científica orientada en analizar los beneficios y limitaciones clínicas del CBCT en endodoncia contemporánea. Los autores recopilaron investigaciones relacionadas con diagnóstico anatómico, planificación quirúrgica, evaluación de lesiones periapicales y prevención de complicaciones neurosensoriales mediante imágenes tridimensionales. La revisión integró evidencia reciente acerca de las aplicaciones avanzadas del CBCT en procedimientos endodónticos complejos y microquirúrgicos.

Los resultados evidenciaron que el CBCT mejora significativamente la capacidad diagnóstica y la planificación terapéutica en casos de proximidad anatómica crítica al nervio alveolar inferior. Wong et al. (2025) señalaron que esta tecnología permite identificar estructuras

anatómicas complejas, evaluar con precisión la relación ápice–canal y disminuir el riesgo de accidentes clínicos durante procedimientos invasivos. Asimismo, describieron que el uso de CBCT incrementa la predictibilidad de tratamientos quirúrgicos y microquirúrgicos realizados en la región posterior mandibular.

Los autores concluyeron que el CBCT representa una herramienta indispensable en la endodoncia moderna debido a sus beneficios diagnósticos y preventivos. Los autores enfatizaron que el análisis tridimensional permite optimizar la seguridad clínica y reducir iatrogenias relacionadas con estructuras neurovasculares mandibulares. Este estudio guarda estrecha relación con la presente investigación porque sustenta las implicaciones clínicas y terapéuticas derivadas del análisis tomográfico tridimensional de la proximidad entre ápices radiculares y conducto dentario inferior.

8.2 Marco conceptual

Anatomía mandibular

La mandíbula es un hueso impar que constituye el soporte óseo de los dientes inferiores y está formada principalmente por un cuerpo y dos ramas ascendentes. En su región posterior se encuentran los molares mandibulares y el conducto dentario inferior, estructura intraósea relacionada estrechamente con las raíces de los dientes posteriores. Esta relación anatómica adquiere especial importancia en los segundos molares inferiores debido a la proximidad que puede existir entre sus ápices radiculares y el conducto mandibular (De Moore et al., 2018)

Conducto dentario inferior

El conducto dentario inferior es un canal intraóseo localizado dentro de la mandíbula que contiene el nervio alveolar inferior, vasos sanguíneos y tejido conectivo (Netter, 2022). En las imágenes tomográficas puede identificarse como una estructura hipodensa delimitada por líneas hiperdensas corticalizadas, lo que permite valorar su relación con las raíces dentarias.

Figura 1

Conducto dentario inferior

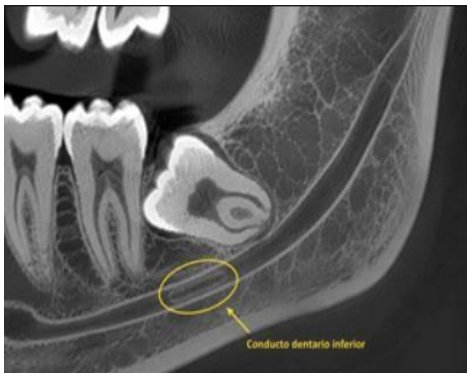

Nota. En la imagen el conducto dentario inferior se identifica como una estructura hipodensa delimitada por dos líneas hiperdensas corticalizadas, lo que permite valorar su proximidad con las raíces dentarias. Tomado de: https: isdent.org.

Inervación nervio alveolar inferior

La inervación sensitiva de la mandíbula depende principalmente del nervio mandibular (V3), tercera división del nervio trigémino. De este se origina el nervio alveolar inferior, que ingresa por el foramen mandibular y recorre el interior de la mandíbula a través del conducto dentario inferior, proporcionando sensibilidad a los dientes mandibulares y posteriormente dando origen al nervio mentoniano y otras ramas terminales (Moore et al., 2018; Netter, 2022).

Componentes vasculonerviosos del conducto dentario inferior

El conducto dentario inferior contiene el paquete vasculonervioso alveolar inferior, constituido principalmente por el nervio alveolar inferior y los vasos alveolares inferiores. Estas estructuras recorren el interior de la mandíbula desde la región del foramen mandibular hacia la región anterior, manteniendo una relación anatómica variable con las raíces dentarias posteriores. Por ello, la proximidad de los ápices radiculares al conducto representa una consideración clínica importante durante procedimientos endodónticos y quirúrgicos (Moore et al., 2018; Standring, 2021).

Variaciones anatómicas del nervio alveolar inferior y del conducto mandibular

El trayecto del nervio alveolar inferior y del conducto mandibular puede presentar variaciones anatómicas entre individuos. Entre ellas se describen conductos mandibulares bífidos o trífidos, conductos retromolares y otras ramificaciones accesorias. Una revisión sistemática mediante CBCT encontró una prevalencia aproximada del 38 % para conductos mandibulares bífidos, aunque investigaciones anatómicas posteriores advierten que algunas de estas imágenes pueden corresponder a ramas normales del nervio y no necesariamente a verdaderas anomalías. Estas variaciones deben identificarse mediante estudios tridimensionales porque pueden modificar la relación espacial del paquete vasculonervioso con las estructuras dentarias y aumentar el riesgo durante procedimientos invasivos (Shan et al., 2022).

Segundas molares inferiores

Las segundas molares inferiores son dientes permanentes ubicados distalmente a los primeros molares mandibulares (Ash & Nelson, 2020).

Morfología radicular de las segundas molares inferiores

Raíz mesial. Vertucci (1984) describe que la raíz mesial corresponde a la raíz orientada hacia la línea media dental en los molares mandibulares.

Raíz distal. Es la raíz localizada más alejada de la línea media dental (Koivisto et al., 2011).

Molares unirradiculares. Kim et al. (2016) señalan que los molares unirradiculares son piezas dentarias que presentan fusión parcial o completa de las raíces formando una estructura radicular única.

Figura 2

Molar mandibular unirradicular

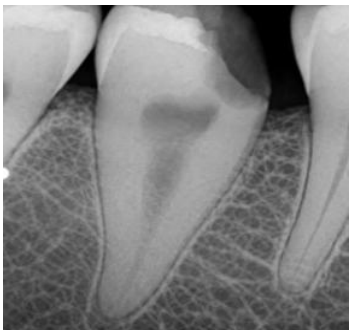

Nota. Se observa en la radiografía un molar mandibular unirradicular, caracterizado por la presencia de una única raíz y un solo conducto radicular, considerada una variación anatómica poco frecuente. Tomado de: onlinelibrary.wiley.com

Conducto en C (C-shaped canal)

Según la American Association of Endodontists (AAE) define el conducto en C como anatomía del conducto pulpar cuya sección transversal tiene la forma de la letra “C”; se encuentra en los segundos molares mandibulares, donde los conductos mesio bucal y distal se comunican debido a la fusión de las raíces mesial y distal.

Figura 3

Conducto en C



Nota. Imágenes clínicas y radiográfica de un conducto en C, caracterizado por la fusión de las raíces y la presencia de un sistema de conductos con configuración en forma de “C”. Tomado de Castellucci, A. (2004). *Endodontics* (Vol. 1). Il Tridente.

Radix entomolaris

Según la American Association of Endodontists (AAE) definen la radix entomolaris como una raíz supernumeraria localizada en posición disto lingual en un molar mandibular.

Figura 4

Radix entomolaris

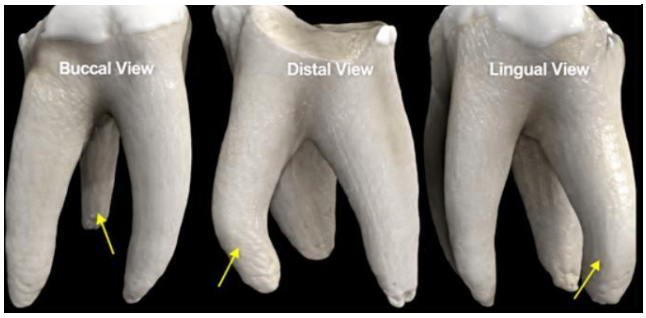

Nota. La imagen muestra un molar inferior con *radix entomolaris* observado desde las vistas vestibular, distal y lingual. Se aprecia la presencia de una raíz supernumeraria. Tomado de: www.scielo.org.co/scielo.

Ápice radicular

Según la American Association of Endodontists (AAE), el ápice radicular corresponde a la punta o extremo de la raíz.

Ápices cerrados. Los ápices cerrados corresponden a raíces dentarias cuyo desarrollo radicular ha finalizado completamente, presentando constricción apical y cierre fisiológico del foramen apical. Esta condición permite obtener mediciones anatómicas más precisas en estudios tomográficos y constituye un criterio importante en investigaciones endodónticas y radiológicas (Torabinejad & Walton, 2020).

Figura 5

Ápice radicular de un órgano dental

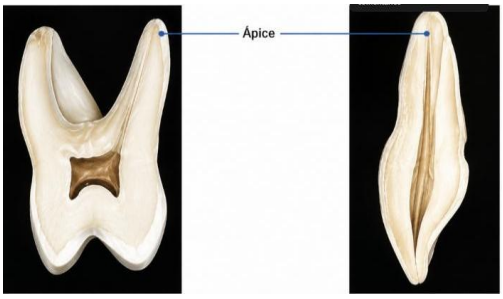

Nota. Tomado de*: Técnicas clínicas y bases científicas* (3.ª ed.). Elsevier Masson.

Ápice abierto. La American Association of Endodontists (2020) define el ápice abierto como el ápice de una raíz con desarrollo radicular incompleto.

Foramen apical. El foramen apical es la abertura principal del conducto radicular ubicada en el ápice de la raíz (Vertucci, 1984).

Figura 6

Foramen apical

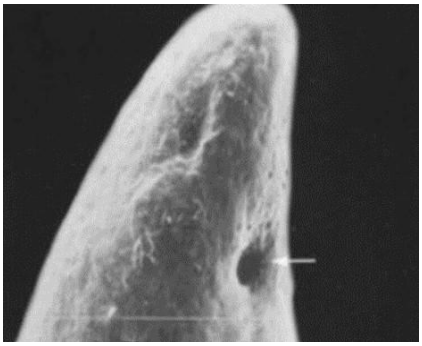

Nota. Microfotografía del foramen apical, se observa la abertura principal localizada en el ápice radicular. Tomado de: Soares, I. J., & Goldberg, F. (2002). Endodoncia: Técnica y fundamentos. Editorial Médica Panamericana.

Figura 7

Ápice radicular abierto

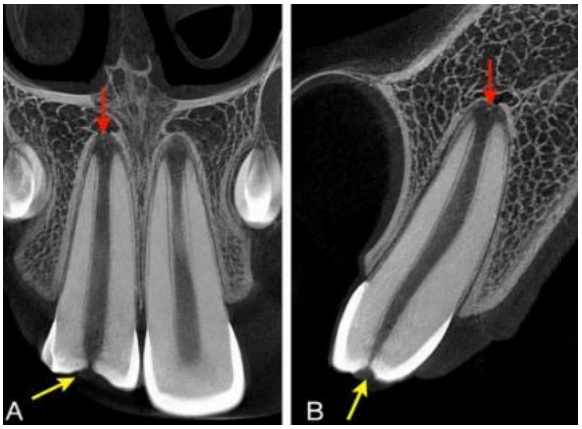

Nota. Imágenes de CBCT que muestran un ápice radicular abierto, evidenciado por la falta de cierre apical y la amplia comunicación del conducto radicular con los tejidos periapicales. Tomado de: Elsevier Masson.

Lesión periapical

Nair (2004) explica que la lesión periapical es una alteración inflamatoria o infecciosa localizada en los tejidos que rodean el ápice radicular, generalmente secundaria a infección pulpar bacteriana. Radiográficamente puede observarse como una radiolucidez asociada al ápice dental.

Figura 8

Lesión periapical



Nota. Radiografía periapical que muestra una lesión periapical, observada como una radiolucidez alrededor del ápice radicular. Tomada de: *Técnicas clínicas y bases científicas* (3.ª ed.). Elsevier Masson.

Tomografía computarizada de haz cónico (CBCT)

Según la American Association of Endodontists (AAE), la tomografía computarizada de haz cónico es una imagen radiográfica tridimensional obtenida mediante un haz cónico para evaluar los dientes y las estructuras de soporte. Su utilización permite analizar la relación espacial entre las estructuras anatómicas y valorar con mayor precisión relaciones complejas.

Planos tomográficos

Corte sagital. Según la American Association of Endodontists (AAE), el corte sagital corresponde a un plano que se extiende de adelante hacia atrás y divide el cuerpo en lados derecho e izquierdo.

Corte coronal. El corte coronal es un plano que se extiende de lado a lado y divide el cuerpo en porciones anterior y posterior (Glossary of Endodontic Terms de la AAE).

Imagen tridimensional. La imagen tridimensional corresponde a la representación volumétrica obtenida mediante sistemas tomográficos como el CBCT. Este tipo de imagen permite analizar estructuras anatómicas en múltiples planos espaciales, facilitando la evaluación precisa de relaciones anatómicas complejas y variaciones morfológicas (White & Pharoah, 2020).

Proximidad anatómica

La proximidad anatómica se define como la relación espacial cercana entre dos estructuras anatómicas (Koivisto et al., 2011). En el presente estudio corresponde a la relación espacial entre los ápices radiculares de las segundas molares inferiores y el conducto dentario inferior.

Distancia lineal

Srivastava et al. (2022) emplean la distancia lineal como una medición cuantitativa expresada en milímetros para determinar la separación anatómica entre dos estructuras

específicas. En esta investigación se utiliza para determinar la distancia entre el ápice radicular y el borde superior del conducto dentario inferior.

Implicaciones clínicas de la proximidad ápice–conducto

La proximidad entre los ápices de los dientes mandibulares posteriores y el conducto dentario inferior puede favorecer lesiones del nervio alveolar inferior durante procedimientos endodónticos y cirugía apical. Estas pueden producirse por traumatismo mecánico, compresión o contacto con instrumentos, así como por la extrusión de materiales de obturación o sustancias irrigantes hacia el conducto mandibular.

Entre las principales consecuencias se encuentran parestesia, hipoestesia, anestesia, disestesia y dolor neuropático, que pueden afectar principalmente el labio inferior y el mentón. Por ello, la evaluación previa de la relación tridimensional entre los ápices radiculares y el conducto dentario inferior mediante CBCT permite identificar situaciones de riesgo y favorecer una planificación terapéutica más segura.

Conceptos clínicos relacionados

Iatrogenia. Renton (2010) relaciona las lesiones iatrogénicas del nervio alveolar inferior con procedimientos odontológicos que afectan estructuras neurovasculares. En este sentido, la iatrogenia corresponde a cualquier alteración, lesión o complicación ocasionada involuntariamente durante un procedimiento diagnóstico o terapéutico realizado por el profesional de salud.

Sobreinstrumentación. Siqueira (2022) explica que la sobreinstrumentación es la extensión excesiva de instrumentos endodónticos más allá del límite fisiológico apical, pudiendo ocasionar daño a tejidos periapicales y estructuras neurovasculares cercanas.

Figura9

Sobrebreinstrumentación

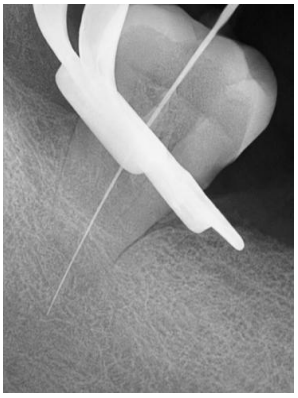

Nota. Radiografía periapical que muestra una sobreinstrumentación, caracterizada por la proyección de la lima endodóntica más allá del ápice radicular, sobrepasando el foramen apical durante la preparación del conducto. Tomado de: Castellucci, A. (2004). Endodontics (Vol. 1). Il Tridente.

Sobreobturación. Corresponde a la extensión del material de obturación del conducto radicular más allá del foramen apical hacia los tejidos perirradiculares (American Association of Endodontists, 2020).

Figura 10

Sobreobturación



Nota. Radiografía periapical que muestra una sobreobturación, caracterizada por la extrusión del material de obturación más allá del foramen apical hacia los tejidos periapicales. Tomado de: Castellucci, A. (2004). Endodontics (Vol. 1). Il Tridente.

Parestesia. La parestesia es una alteración neurosensorial caracterizada por sensaciones anormales como hormigueo, adormecimiento o pérdida parcial de sensibilidad (Renton, 2010).

Microcirugía endodóntica. La microcirugía endodóntica es un procedimiento quirúrgico especializado que emplea magnificación y técnicas microquirúrgicas para tratar patologías periapicales persistentes. Permite realizar resecciones apicales, retropreparaciones y retroobturaciones con mayor precisión y menor trauma tisular (Kim & Kratchman, 2006).

Cirugía periapical. Kim y Kratchman (2006) describen la cirugía periapical como un procedimiento quirúrgico destinado al tratamiento de lesiones inflamatorias o infecciosas localizadas en los tejidos perirradiculares, especialmente cuando el tratamiento endodóntico convencional no logra resolver la patología.

Apicectomía. La apicectomía es un procedimiento quirúrgico que consiste en la eliminación del extremo de la raíz de un diente (Glossary of Endodontic Terms de la AAE).

Figura 11

Apicectomía

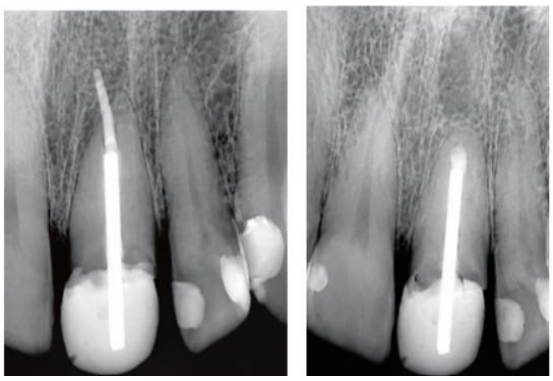

Nota. La secuencia radiográfica muestra el aspecto preoperatorio y postoperatorio de una apicectomía. Tomado de: Microsurgery in Endodontics (p. 67). John Wiley & Sons. (2017)

9. Marco metodológico

En este apartado correspondiente al marco metodológico se describirá la ruta que guiará el desarrollo del estudio, partiendo de la clasificación del tipo de investigación y la formulación de la hipótesis de investigación como base para la comprobación empírica. Asimismo, se definirá la población de estudio y se precisará la muestra a analizar, estableciendo claramente los criterios de inclusión y exclusión que permitirán seleccionar a los participantes de manera rigurosa. También se presentará la definición operativa de las variables, con el fin de garantizar su adecuada medición y evitar ambigüedades conceptuales durante el proceso investigativo.

De igual forma, se explicará la técnica e instrumento de recolección de datos, destacando las estrategias implementadas para asegurar la validez y fiabilidad del instrumento empleado. Posteriormente, se detallarán los procedimientos para procesar y analizar la información, especificando el uso de métodos estadísticos pertinentes para responder a la pregunta de investigación y dar cumplimiento a los objetivos planteados. Finalmente, se integrarán las consideraciones éticas del estudio, en concordancia con los principios de respeto, confidencialidad y consentimiento informado, garantizando que la investigación se lleve a cabo dentro de un marco de responsabilidad científica y profesional.

9.1 Tipo de investigación

De acuerdo con Hernández Sampieri et al. (2014), la clasificación metodológica de una investigación debe establecerse a partir de criterios como el enfoque o paradigma, el alcance o nivel de profundidad, la aplicabilidad, la dimensión temporal y el diseño del estudio. Estos criterios permiten delimitar la naturaleza del fenómeno investigado, la forma de medición de las variables, el grado de profundidad del análisis, la utilidad práctica de los hallazgos y la temporalidad del proceso investigativo.

En este sentido, dicha clasificación metodológica facilita ubicar el estudio dentro de una ruta investigativa coherente y garantiza que los procedimientos empleados se correspondan con el objetivo general, los objetivos específicos, las variables operacionales y el tipo de datos requeridos para el análisis tomográfico de la proximidad ápice–conducto dentario inferior.

Enfoque o paradigma: Cuantitativo

El presente estudio se ubica dentro del enfoque cuantitativo, dado que busca medir de manera objetiva y numérica la distancia entre los ápices radiculares de las segundas molares inferiores al conducto dentario inferior mediante tomografía computarizada de haz cónico (CBCT). Este enfoque permite obtener valores precisos en milímetros, realizar análisis descriptivos y garantizar que los resultados puedan ser replicados y comparados con investigaciones previas, cumpliendo con los principios de medición objetiva que caracterizan al paradigma cuantitativo.

Además, el enfoque cuantitativo es adecuado porque el estudio parte de una pregunta clara, variables definidas, un procedimiento de medición estandarizado y un diseño que prioriza la objetividad y el control metodológico. La obtención de datos numéricos permite analizar patrones de variabilidad anatómica en la población adulta estudiada, lo cual contribuye a generar evidencia confiable para la planificación clínica.

Alcance o profundidad: Descriptivo

Según el alcance, la investigación es descriptiva, porque busca caracterizar la proximidad anatómica entre los ápices radiculares de las segundas molares inferiores al conducto dentario inferior sin manipular variables ni establecer relaciones causales. El objetivo general —evaluar dicha proximidad mediante CBCT— se orienta específicamente a describir cómo se presenta esta relación en la población estudiada, generando un perfil anatómico local.

Asimismo, el estudio recopila información organizada a partir de mediciones tomográficas, que luego se presentan mediante estadísticas descriptivas como promedios y desviaciones estándar. Esto permite comprender el comportamiento de la variable en la muestra analizada, sin pretender explicar causas o predecir resultados, lo que corresponde plenamente al nivel descriptivo según los criterios metodológicos.

Aplicabilidad del estudio: Aplicada

En función de su aplicabilidad, la investigación es aplicada, ya que sus resultados tienen una utilidad directa en la práctica clínica odontológica. Al describir la cercanía entre los ápices radiculares al conducto dentario inferior, el estudio permite a los profesionales anticipar riesgos

durante procedimientos como endodoncia, exodoncia, cirugía periapical o colocación de implantes, contribuyendo así a la toma de decisiones clínicas más seguras.

Además, la investigación aplicada busca resolver problemas concretos en un contexto real. En este caso, la variabilidad anatómica de la población nicaragüense no está suficientemente documentada, y la ausencia de datos locales incrementa el riesgo de complicaciones asociadas a la proximidad del nervio alveolar inferior. Por ello, los hallazgos del estudio tienen un impacto práctico inmediato en la planificación terapéutica y los protocolos de prevención de iatrogenias.

Dimensión temporal o temporalidad: Transversal – retrospectivo

Respecto a su temporalidad, el estudio es transversal, ya que la recolección de datos se realiza en un único momento temporal mediante el análisis de imágenes CBCT previamente tomadas a los pacientes. No existe seguimiento a lo largo del tiempo ni comparación de cambios evolutivos, lo cual es característico de los diseños transversales.

Asimismo, la investigación es retrospectiva, debido a que utiliza imágenes ya existentes en los archivos clínicos de la institución, obtenidas con anterioridad para fines diagnósticos. Los datos no se generan prospectivamente, sino que se analizan registros previamente disponibles. Este enfoque retrospectivo minimiza costos, evita exposición innecesaria a radiación y permite trabajar con información que refleja condiciones reales de atención odontológica.

Diseño: Documental

En cuanto al diseño, la investigación se clasifica como documental, porque se basa en la revisión, selección y análisis de registros tomográficos existentes (CBCT) y no en la recolección de datos mediante intervención directa con pacientes. El investigador utiliza documentos clínicos previos como fuente principal de información, lo que permite desarrollar un análisis riguroso sin interacción directa con los sujetos.

El diseño documental es pertinente para estudios anatómicos basados en imágenes diagnósticas, ya que la información ya está registrada de manera estandarizada y con parámetros técnicos uniformes. Esto garantiza la fiabilidad de las mediciones e incrementa la validez interna del estudio, permitiendo cumplir con los objetivos sin necesidad de modificar las condiciones clínicas originales.

9.2 Hipótesis de investigación

Hipótesis de investigación

Los ápices radiculares de las segundas molares inferiores se encuentran muy próximos al conducto dentario inferior, y esta proximidad puede medirse con precisión mediante CBCT, mostrando distancias promedio menores a lo esperado clínicamente.

Hipótesis nula (H_0)

No existe proximidad significativa entre los ápices radiculares de las segundas molares inferiores al conducto dentario inferior en los adultos estudiados; las distancias promedio medidas en CBCT no muestran acercamiento clínicamente relevante.

Hipótesis alternativa (H_1)

Sí existe proximidad significativa entre los ápices radiculares de las segundas molares inferiores al conducto dentario inferior; las distancias promedio en CBCT indican una cercanía clínicamente relevante.

9.3 Definición operativa de las variables

Objetivo específico #1

Cuantificar la distancia lineal en milímetros de los ápices radiculares de las raíces mesiales de las segundas molares inferiores al conducto dentario inferior a partir de cortes sagitales y coronales de CBCT.

Tabla 1

Operacionalización de las variables del objetivo específico 1

Variable conceptual	**Subvariables/ Dimensiones**	**Variable operativa/ Indicadores**	**Ítems**	**Tipo de variable**
Proximidad entre el ápice radicular de la raíz mesial al conducto dentario inferior	Corte sagital	Distancia lineal (mm) entre el ápice de la raíz mesial al conducto dentario inferior en corte sagital	Raíz mesial - Corte sagital: _____ mm	Cuantitativa continua
Proximidad entre el ápice radicular de la raíz mesial al conducto dentario inferior	Corte coronal	Distancia lineal (mm) entre el ápice de la raíz mesial al conducto dentario inferior en corte coronal	Raíz mesial - Corte coronal: _____ mm	Cuantitativa continua
Características anatómicas de la segunda molar inferior	Tipo de raíz	Configuración radicular	Birradicular	Cualitativa nominal
Características de identificación	Diente evaluado	Segunda molar inferior examinada	4.7 / 3.7	Cualitativa nominal
Características sociodemográficas	Edad	Años cumplidos del paciente	Edad: _____ años	Cuantitativa discreta
Características sociodemográficas	Sexo	Sexo del paciente	Masculino / Femenino	Cualitativa nominal

Nota. Fuente propia.

Objetivo específico #2

Medir la proximidad de los ápices radiculares de las raíces distales de las segundas molares inferiores al conducto dentario inferior, a partir de cortes sagitales y coronales de CBCT.

Tabla 2

Operacionalización de las variables del objetivo específico 2

Variable conceptual	**Subvariables/ Dimensiones**	**Variable operativa/ Indicadores**	**Ítems**	**Tipo de variable**
Proximidad entre el ápice radicular de la raíz distal al conducto dentario inferior	Corte sagital	Distancia lineal (mm) entre el ápice de la raíz distal al conducto dentario inferior en corte sagital	Raíz distal - Corte sagital: _____ mm	Cuantitativa continua
Proximidad entre el ápice radicular de la raíz distal al conducto dentario inferior	Corte coronal	Distancia lineal (mm) entre el ápice de la raíz distal al conducto dentario inferior en corte coronal	Raíz distal - Corte coronal: _____ mm	Cuantitativa continua
Características anatómicas de la segunda molar inferior	Tipo de raíz	Configuración radicular	Birradicular	Cualitativa nominal
Características de identificación	Diente evaluado	Segunda molar inferior examinada	4.7 / 3.7	Cualitativa nominal
Características sociodemográficas	Edad	Años cumplidos del paciente	Edad: _____ años	Cuantitativa discreta
Características sociodemográficas	Sexo	Sexo del paciente	Masculino/ Femenino	Cualitativa nominal

Nota. Fuente propia.

Objetivo específico #3

Determinar la distancia lineal en milímetros entre los ápices de segundas molares inferiores unirradiculares al conducto dentario inferior, a partir de cortes sagitales y coronales de CBCT.

Tabla 3

Operacionalización de las variables del objetivo específico 3

Variable conceptual	**Subvariables Dimensiones**	**Variable operativa/ Indicadores**	**Ítems**	**Tipo de variable**
Proximidad entre el ápice radicular de la segunda molar inferior unirradicular al conducto dentario inferior	Corte sagital	Distancia lineal (mm) entre el ápice de la segunda molar unirradicular al conducto dentario inferior en corte sagital	Unirradicular - Corte sagital: _____ mm	Cuantitativa continua
Proximidad entre el ápice radicular de la segunda molar inferior unirradicular al conducto dentario inferior	Corte coronal	Distancia lineal (mm) entre el ápice de la segunda molar unirradicular al conducto dentario inferior en corte coronal	Unirradicular - Corte coronal: _____ mm	Cuantitativa continua
Características anatómicas de la segunda molar inferior	Tipo de raíz	Configuración radicular	□ Unirradicular	Cualitativa nominal
Características de identificación	Diente evaluado	Segunda molar inferior examinada	□ 4.7 □ 3.7	Cualitativa nominal
Características sociodemográficas	Edad	Años cumplidos del paciente	Edad: _____ años	Cuantitativa discreta
Características sociodemográficas	Sexo	Sexo del paciente	□ Masculino □ Femenino	Cualitativa nominal

Nota. Fuente propia.

Criterios de inclusión

- Pacientes adultos (≥ 18 años).
- Imágenes de CBCT donde aparecen segundas molares inferiores (izquierda y/o derecha) con visualización completa del ápice radicular y del conducto dentario inferior (CDI) en la región correspondiente.
- CBCT con calidad diagnóstica aceptable: sin artefactos que impidan la identificación de ápices y del contorno cortical del conducto (movimiento excesivo, saturación por metal que ocluye la zona, reconstrucción incompleta).
- Segundas molares con desarrollo radicular completo (ápices cerrados) y estructura anatómica no alterada por intervenciones previas.

Criterios de exclusión

- Pacientes menores de 18 años.
- Tomografías con artefactos importantes que impidan la medición fiable.
- Ausencia de la segunda molar inferior en la imagen (agenesia, extracción previa) o diente completamente impactado no posicionado en relación anatómica normal.
- Segundas molares con, ápices abiertos, radix entomolaris, tratamiento endodóntico previo, apicectomía, o restauraciones/implantes que alteren la relación anatómica del ápice.
- Dientes con patología periapical extensa, quistes, tumores, reabsorción radicular interna o externa que modifique la anatomía normal del ápice o del hueso circundante.
- Fractura radicular vertical o trauma mandibular que altere la relación espacial entre ápices y el canal.
- Registros clínicos incompletos que impidan confirmar la edad del paciente de la imagen.

9.4 Población y muestra

Debido a las características metodológicas del presente estudio, no se empleó un muestreo probabilístico, ya que las unidades de análisis debían cumplir criterios de inclusión específicos previamente establecidos. Entre estos criterios se consideró la presencia de segundas molares inferiores con desarrollo radicular completo, adecuada visualización del conducto dentario inferior y calidad diagnóstica aceptable de las imágenes CBCT. Por esta razón, no todas las tomografías disponibles podían formar parte de la investigación, sino únicamente aquellas que reuniera las condiciones anatómicas y técnicas necesarias para garantizar mediciones precisas y confiables.

Por esta razón, se empleó un muestreo por censo, es decir, se incluyeron todas las tomografías que cumplían con los criterios establecidos. La población total disponible era de 200 tomografias de las cuales solo 50 segundas molares inferiores cumplieron con los criterios de inclusión en el periodo estudiado.

9.5 Técnicas e instrumentos de recolección de datos

La técnica de recolección de datos empleada en la presente investigación fue la revisión documental mediante análisis tomográfico, debido a que la información se obtuvo a partir de la revisión sistemática de estudios de tomografía computarizada de haz cónico (CBCT) pertenecientes a pacientes atendidos en la clínica privada de la investigadora. Mediante esta técnica se identificó y midió la proximidad entre los ápices radiculares de las segundas molares inferiores al conducto dentario inferior en cortes sagitales y coronales. La observación se efectuó de forma estandarizada, objetiva y reproducible, lo que permitió obtener mediciones lineales en milímetros conforme a las variables operacionales y a los objetivos específicos establecidos en el estudio.

Como instrumento de recolección de datos se utilizó una ficha de recolección de datos diseñada específicamente para la investigación, estructurada con base en las variables definidas en las matrices de operacionalización. Este instrumento permitió registrar de manera ordenada las mediciones obtenidas en las imágenes CBCT, incluyendo la distancia entre los ápices radiculares al conducto dentario inferior en raíces mesiales, raíces distales y molares unirradiculares, tanto en cortes coronales como sagitales. Asimismo, la ficha facilitó la

sistematización, organización y posterior análisis estadístico de los datos recopilados, garantizando uniformidad en el registro de la información y coherencia metodológica con los objetivos planteados.

Procedimiento para la recolección de datos

La recolección de datos se realizó a partir de tomografías computarizadas de haz cónico (CBCT) correspondientes a pacientes privados atendidos por la investigadora en la clínica. Todos los estudios tomográficos habían sido realizados previamente en el centro de imágenes Orthodental, ubicado en Managua, como parte del protocolo diagnóstico y de planificación del tratamiento odontológico. En ningún caso las tomografías fueron obtenidas con fines investigativos, por lo que no se sometió a los pacientes a exposición adicional a radiación ionizante. Posteriormente, los estudios fueron entregados a la investigadora en formato Digital Imaging and Communications in Medicine (DICOM).

Los archivos DICOM fueron almacenados en una computadora personal de la investigadora y analizados mediante el software Blue Sky Plan® (Blue Sky Bio), el cual permitió la visualización tridimensional de las estructuras dentomaxilofaciales y la ejecución de mediciones lineales sobre los cortes tomográficos seleccionados.

Figura 12

BlueSkyBio.com



Nota. Interfaz del software BlueSky Plan® utilizada para el análisis de imágenes tomográficas. Imagen tomada del sitio del mismo nombre.

Inicialmente, cada estudio tomográfico fue revisado para verificar el cumplimiento de los criterios de inclusión y exclusión establecidos. Posteriormente, se registró la edad y el sexo del paciente, el número de identificación asignado a cada tomografía, con el propósito de codificar

la información, preservar la confidencialidad de los datos clínicos y facilitar la organización de la base de datos. Una vez seleccionada cada tomografía, se verificó la presencia de la segunda molar inferior, ya fuera de forma unilateral o bilateral, siempre que el órgano dental cumpliera con los criterios anatómicos y técnicos previamente establecidos para su inclusión en el análisis.

Identificación y trazado del conducto dentario inferior

Previo a la obtención de las mediciones, se identificó y trazó manualmente el recorrido del conducto dentario inferior en cada tomografía mediante el software Blue Sky Plan® (Blue Sky Bio).

Figura 13

Secuencia de mediciones de distancias Px #18, edad 66 años, sexo femenino, órgano dental 3.7

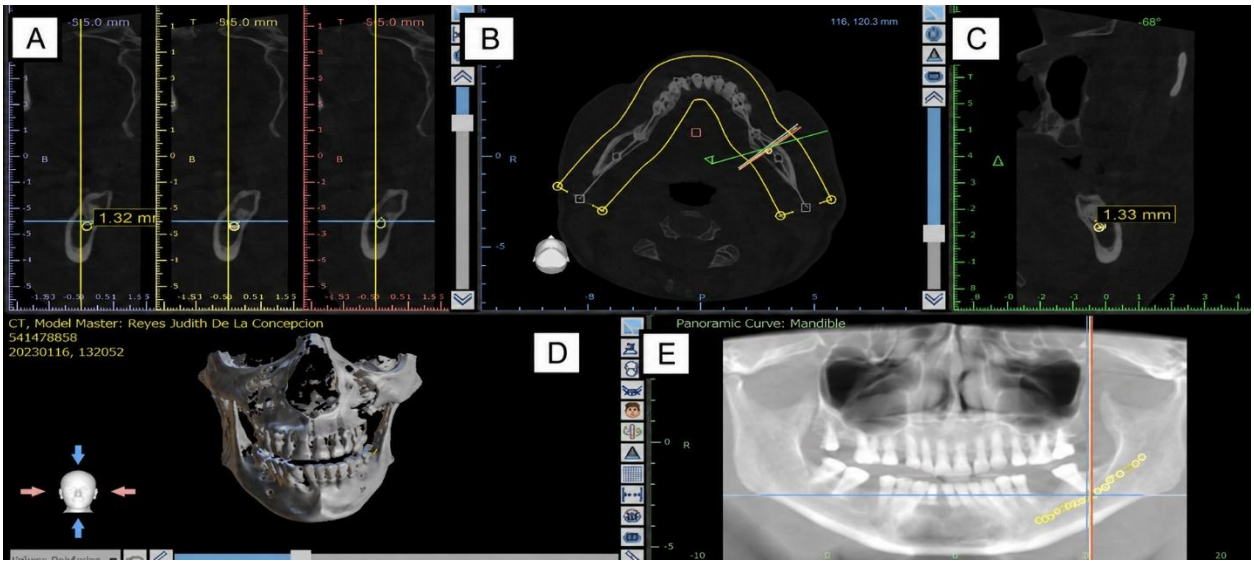

Nota. A. Cortes coronales utilizados para identificar el conducto dentario inferior y medir la distancia entre el ápice radicular al borde superior del conducto. B: Corte axial que muestra el trazado manual del conducto dentario inferior para orientar la ubicación de las mediciones tomográficas. C: Corte sagital empleado para medir la proximidad entre el ápice radicular de la segunda molar inferior izquierdo al conducto dentario inferior. D: Reconstrucción tridimensional de la mandíbula obtenida mediante CBCT para la visualización anatómica de las estructuras óseas. E: Reconstrucción panorámica que muestra el trazado del conducto dentario inferior y la localización de los cortes transversales analizados. Foto del autor.

La identificación se realizó mediante la evaluación simultánea de la reconstrucción panorámica y el corte coronal, reconociendo el conducto por la presencia de sus corticales óseas hiperdensas, las cuales delimitaban un espacio hipodenso correspondiente a su trayecto anatómico. Posteriormente, mediante el desplazamiento secuencial del cursor a través de los diferentes cortes tomográficos, se siguió el recorrido del conducto dentario inferior desde la región correspondiente a la segunda molar inferior hasta el foramen mentoniano. Finalmente, se verificó la continuidad del trazado en la reconstrucción panorámica antes de realizar la medición de la distancia lineal entre el ápice radicular al conducto dentario inferior.

Localización del ápice radicular

Posteriormente, se localizó el ápice radicular mediante la evaluación simultánea de los cortes coronal y sagital. Inicialmente, la vista panorámica fue ajustado hasta atravesar el centro de la raíz evaluada, ya fuera mesial, distal o unirradicular, lo que permitió sincronizar las vistas coronal y sagital con dicha ubicación anatómica.

El ápice radicular fue definido como el extremo terminal anatómico de la raíz y se identificó en el plano donde el eje longitudinal radicular pudo visualizarse en toda su extensión. Antes de realizar cada medición, se verificó que el plano de corte coincidiera con el eje longitudinal de la raíz, con el propósito de reducir errores derivados de cortes oblicuos y garantizar la localización anatómica precisa del ápice.

Obtención de las mediciones

Una vez identificados el conducto dentario inferior y el ápice radicular, las mediciones se realizaron manualmente. Primero se obtuvo la medición en el corte sagital y posteriormente en el corte coronal. En ambos planos se determinó la distancia lineal comprendida entre la punta del ápice radicular al conducto dentario inferior.

Las raíces mesiales y distales de las segundas molares inferiores se evaluaron de manera independiente, registrándose dos mediciones para cada raíz: una en el corte sagital y otra en el corte coronal. En los casos de segundas molares inferiores unirradiculares, se aplicó el mismo procedimiento metodológico, efectuándose las mediciones desde la punta del ápice radicular al conducto dentario inferior en ambos planos anatómicos.

Cada medición fue registrada inmediatamente en la ficha de recolección de datos diseñada para la investigación, consignándose el código de la tomografía, la edad, el sexo del paciente, el diente evaluado, el tipo de raíz evaluada y las distancias obtenidas en los cortes sagital y coronal. Posteriormente, la información fue incorporada a una base de datos electrónica para su procesamiento y análisis estadístico.

Figura 14

Trazado manual del conducto dentario Px # 16, sexo femenino, edad 31 años, órgano dental 4.7

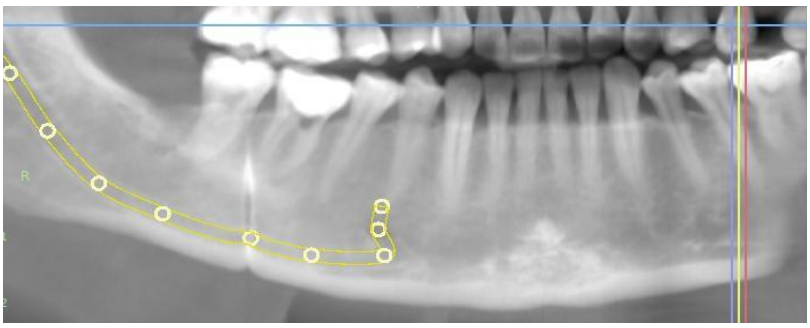

Nota. Trazado manual del conducto dentario inferior mediante el software BlueSky Plan®. Foto del autor.

Figura 15

Medición de la distancia entre el ápice radicular al conducto dentario inferior

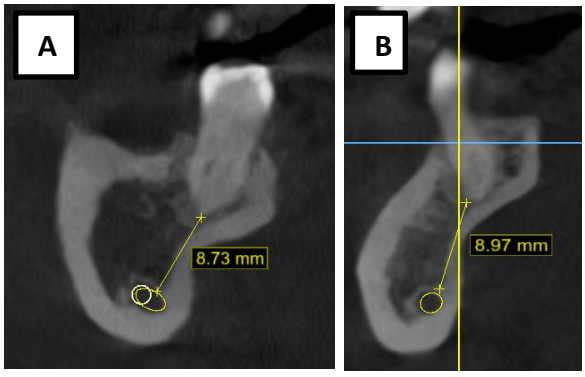

Nota. Se observa en A: Medición de la distancia entre el ápice radicular y el conducto dentario inferior en una segunda molar inferior unirradicular (corte sagital). B: Medición de la distancia entre el ápice radicular y el conducto dentario inferior en una segunda molar inferior unirradicular (corte coronal). Foto del autor.

Figura 16

Trazado manual del conducto dentario Px #10, sexo masculino, edad 43, órgano dental 4.7

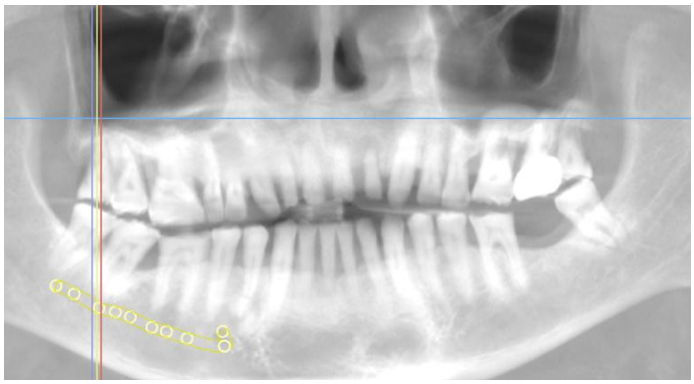

Nota. Trazado manual del conducto dentario inferior en reconstrucción panorámica mediante CBCT. Foto del autor.

Figura 17

Secuencias de mediciones de distancias

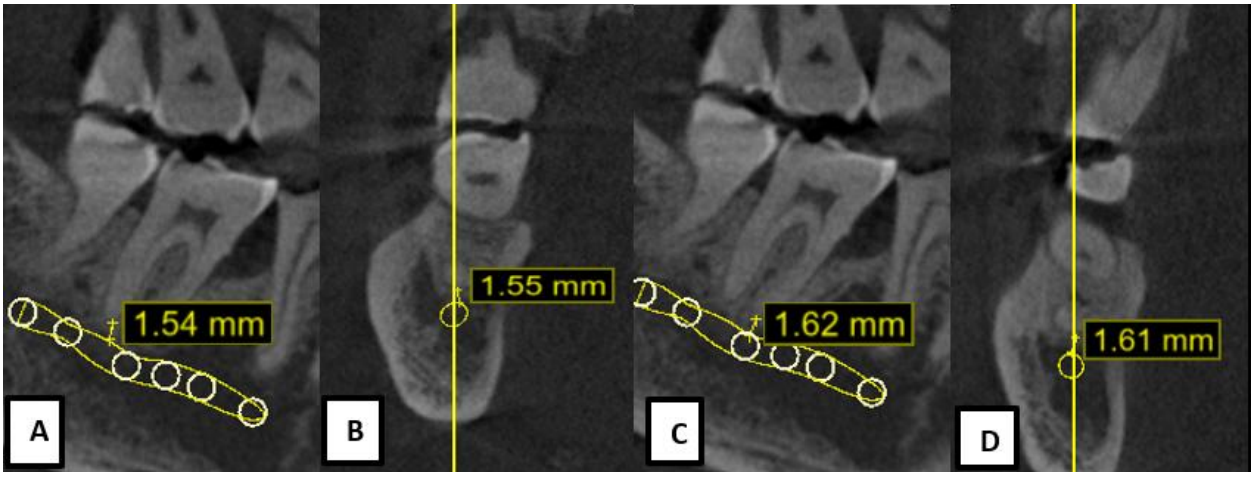

Nota. **A**: Medición de la distancia entre el ápice radicular al conducto dentario inferior raíz distal en corte sagital de una segunda molar inferior derecha birradicular. **B**: Medición de la distancia entre el ápice radicular al conducto dentario inferior raíz distal en corte coronal de una segunda molar inferior derecha birradicular. **C:** Medición de la distancia entre el ápice radicular al conducto dentario inferior raíz mesial en corte sagital de una segunda molar inferior derecha birradicular. **D**: Medición de la distancia entre el ápice radicular al conducto dentario inferior raíz mesial en corte coronal de una segunda molar inferior derecha birradicular. Fotos del autor.

Figura 18

Trazado manual del conducto dentario Px #24, sexo femenino, edad 24 años, órgano dental 4.7

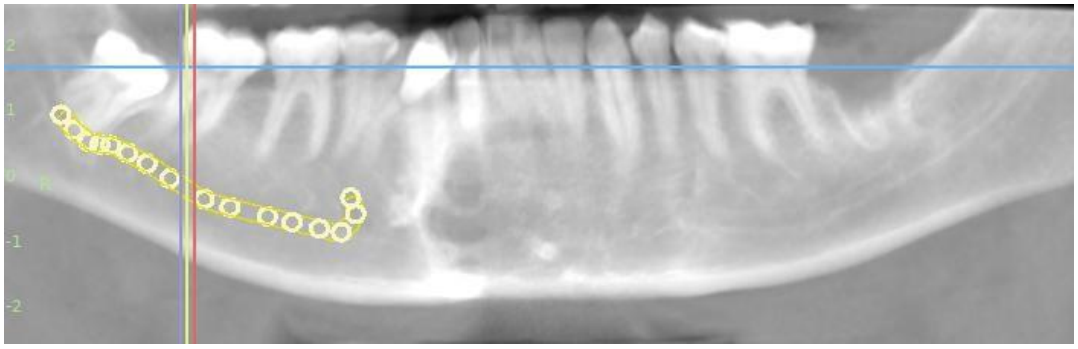

Nota. Trazado manual del conducto dentario inferior en reconstrucción panorámica mediante CBCT. Foto del autor.

Figura 19

Secuencia de mediciones a distancias

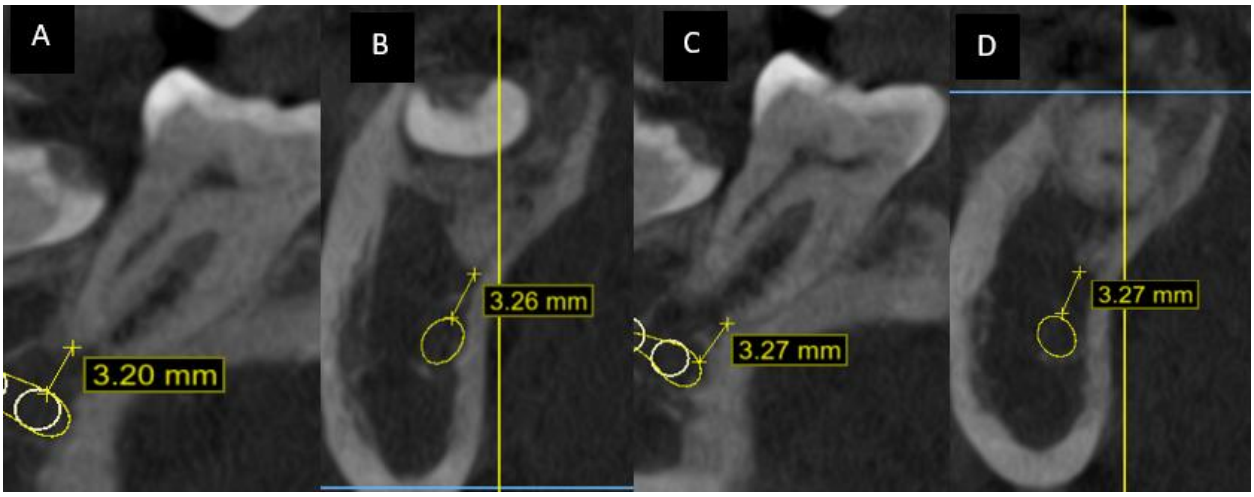

Nota. **A:** Medición de la distancia entre el ápice radicular al conducto dentario inferior raíz distal en corte sagital de una segunda molar inferior derecha birradicular. **B:** Medición de la distancia entre el ápice radicular al conducto dentario inferior raíz distal en corte coronal de una segunda molar inferior derecha birradicular. **C:** Medición de la distancia entre el ápice radicular al conducto dentario inferior raíz mesial en corte sagital de una segunda molar inferior birradicular**. D:** Medición de la distancia entre el ápice radicular al conducto dentario inferior raíz mesial en corte coronal de una segunda molar inferior birradicular.

9.6 Validez y confiabilidad de los instrumentos

La validez del instrumento se estableció mediante juicio de experto, con el propósito de verificar la pertinencia, claridad y coherencia de la ficha técnica de recolección de datos respecto a las variables definidas en la matriz de operacionalización. Para ello, el instrumento fue revisado por un profesional con experiencia en metodología de la investigación y en análisis tomográfico aplicado al área odontológica. Durante este proceso se valoró la correspondencia entre los ítems, los indicadores operacionales y los objetivos específicos del estudio, así como la adecuación de los campos destinados al registro de las mediciones tomográficas en milímetros.

Como resultado de la revisión, se confirmó que la ficha permitía registrar de forma precisa la distancia lineal entre los ápices radiculares de las segundas molares inferiores al conducto dentario inferior en cortes sagitales y coronales de CBCT. Asimismo, las observaciones emitidas por el experto permitieron ajustar la redacción de los campos, mejorar la organización del instrumento y asegurar que las instrucciones fueran comprensibles para su aplicación durante el análisis de las imágenes. Este procedimiento fortaleció la validez de contenido del instrumento y contribuyó a reducir posibles errores de registro durante la recolección de datos.

La confiabilidad del instrumento se evaluó mediante un pilotaje previo a la recolección definitiva de los datos. Este procedimiento consistió en aplicar la ficha técnica a un número reducido de estudios CBCT que cumplían con los criterios metodológicos establecidos, con el fin de comprobar la estabilidad del registro, la comprensión de los campos y la reproducibilidad del procedimiento de medición bajo condiciones similares de análisis. A partir del pilotaje se verificó que la ficha permitía consignar las mediciones de manera uniforme y consistente, lo que respaldó su utilización en la fase definitiva de recolección y análisis estadístico.

9.7 Procedimientos para el procesamiento y análisis de información

El procesamiento de la información inició con la revisión de los datos consignados en la ficha técnica previamente validada. Cada estudio tomográfico fue analizado conforme a los criterios metodológicos establecidos, y las mediciones lineales obtenidas en los cortes sagitales y coronales fueron registradas de manera ordenada en el instrumento de recolección. Este procedimiento permitió verificar la integridad de los registros, reducir errores de transcripción y disponer de una matriz de datos estructurada para el análisis estadístico.

Posteriormente, la información recolectada fue incorporada a una base de datos elaborada en el programa Statistical Package for the Social Sciences (SPSS). Para ello, se efectuó la codificación de las variables, asignando valores numéricos, etiquetas y categorías según la naturaleza de cada variable. Este proceso facilitó la organización sistemática de la información cuantitativa y cualitativa, garantizando su compatibilidad con el software estadístico y permitiendo el análisis adecuado de las mediciones tomográficas relacionadas con la proximidad ápice–conducto dentario inferior.

Una vez estructurada la base de datos, se realizó un análisis estadístico descriptivo mediante medidas de tendencia central, dispersión y distribución de frecuencias, con el propósito de caracterizar las distancias entre los ápices radiculares al conducto dentario inferior según el tipo de raíz y el plano tomográfico evaluado. Asimismo, cuando correspondió según la naturaleza de las variables, se aplicaron procedimientos inferenciales para valorar posibles diferencias o relaciones estadísticamente significativas. Este abordaje permitió interpretar los resultados con rigor metodológico y dar respuesta a la pregunta de investigación y a los objetivos específicos planteados.

9.8 Consideraciones éticas

La investigación se desarrolló a partir del análisis retrospectivo de tomografías computarizadas de haz cónico previamente obtenidas con fines diagnósticos y de planificación odontológica. Por esta razón, no se realizó intervención directa sobre los pacientes ni se modificaron los procedimientos clínicos habituales. Debido a que se utilizaron registros imagenológicos existentes, no se indicó la exposición adicional a radiación ionizante ni la obtención de nuevas imágenes con fines investigativos.

Para garantizar la confidencialidad, las tomografías fueron codificadas mediante un número de identificación asignado a cada caso, evitando el registro de nombres, números de expediente u otros datos personales que permitieran la identificación directa o indirecta de los pacientes. La información clínica utilizada se limitó estrictamente a las variables necesarias para el cumplimiento de los objetivos del estudio, tales como edad, sexo, diente evaluado, tipo de raíz y mediciones tomográficas.

Asimismo, los datos fueron utilizados exclusivamente con fines académicos y científicos, manteniéndose bajo resguardo en dispositivos protegidos y accesibles únicamente para la investigadora. El manejo de la información se efectuó conforme a los principios de confidencialidad, beneficencia, no maleficencia y responsabilidad profesional, procurando proteger la privacidad de los pacientes y asegurar que el estudio se desarrollara dentro de un marco ético compatible con la investigación odontológica basada en registros clínicos retrospectivos.

10. Resultados y discusión

En este acápite se presentan y analizan los resultados obtenidos a partir de las mediciones tomográficas realizadas en cortes sagitales y coronales de CBCT, con énfasis en la proximidad entre los ápices radiculares de las segundas molares inferiores y el conducto dentario inferior. El análisis se organiza según los objetivos específicos del estudio, abordando inicialmente las características generales de la muestra y, posteriormente, la distancia ápice–conducto en raíces mesiales, raíces distales y molares unirradiculares. Asimismo, se discuten los hallazgos en relación con la evidencia científica previa, destacando la variabilidad anatómica, los casos de cercanía crítica y las implicaciones clínicas para la planificación endodóntica, quirúrgica y preventiva en la región posterior mandibular.

Características de la muestra

Figura 20

Distribución por sexo

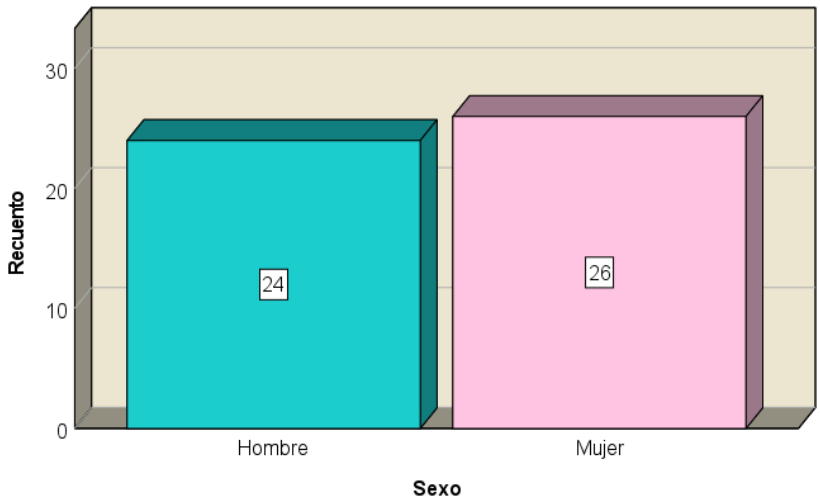

Nota. Se observa en la Figura 20 que la muestra estuvo conformada por 50 segundas molares inferiores, de los cuales 24 correspondieron a hombres, equivalente al 48.0 %, y 26 a mujeres, equivalente al 52.0 %. Fuente propia.

Estos resultados evidencian una distribución relativamente equilibrada entre ambos grupos, con una ligera predominancia del sexo femenino. Esta composición permite analizar las mediciones tomográficas de las raíces mesiales de las segundas molares inferiores con una

representación cercana entre hombres y mujeres, lo cual resulta pertinente al considerar que las diferencias anatómicas asociadas al sexo pueden influir en la proximidad de los ápices radiculares al conducto dentario inferior.

Al comparar estos resultados con los estudios incluidos en el marco referencial, se identifica una semejanza importante en cuanto a la necesidad de considerar el sexo como una variable anatómica relevante. Koivisto et al. (2011) señalaron que las raíces mesiales de las segundas molares inferiores tienden a ubicarse más próximas al conducto dentario inferior, especialmente en mujeres. De manera similar, Razumova et al. (2022) reportaron que las mujeres presentaban mayor proximidad ápice–canal que los hombres, mientras que Manrique et al. (2023) encontraron diferencias según sexo, con menores distancias promedio en mujeres.

En contraste, la presente muestra no muestra una diferencia marcada en la distribución por sexo, sino una participación casi proporcional entre hombres y mujeres; sin embargo, la ligera mayoría femenina observada en la figura refuerza la importancia de interpretar posteriormente las distancias mesiales considerando esta variable, ya que la literatura previa ha asociado el sexo femenino con una mayor cercanía anatómica al conducto dentario inferior.

Tabla 4

Estadístico descriptivo de edad

	N	Mínimo	Máximo	Media	Desviación
Edad	50	25,00	81,00	49,6400	14,85956
N válido (por lista)	50				

Nota. La Tabla 4 muestra que la investigación incluyó 50 segundas molares inferiores válidos, con edades comprendidas entre 25 y 81 años. Fuente propia.

La edad media fue de 49.64 años, lo que indica que la muestra se concentró principalmente en población adulta, aunque con presencia de pacientes jóvenes y adultos mayores. La desviación estándar de 14.86 evidencia una dispersión moderada de las edades respecto a la media, lo que sugiere que los datos no se limitaron a un grupo etario específico, sino que abarcaron una amplitud suficiente para observar posibles variaciones anatómicas

relacionadas con la proximidad entre los ápices radiculares de las segundas molares inferiores al conducto dentario inferior.

Al contrastar estos resultados con los antecedentes revisados, se observa que la edad constituye una variable relevante en el análisis tomográfico de la relación ápice–conducto dentario inferior. Koivisto et al. (2011) identificaron que los pacientes de menor edad presentaban distancias considerablemente más reducidas entre los ápices radiculares al conducto dentario inferior, lo que sugiere una posible influencia etaria en la proximidad anatómica.

En una línea semejante, Razumova et al. (2022) concluyeron que la cercanía entre los molares mandibulares al conducto dentario inferior está influenciada por factores como edad y sexo, mientras que Aqili et al. (2025) observaron nuevamente que los pacientes jóvenes presentaban distancias más reducidas respecto al canal alveolar inferior.

En comparación con dichos estudios, la presente muestra, al tener una media de 49.64 años, se ubica principalmente en población adulta, por lo que los resultados podrían reflejar un comportamiento anatómico más propio de edades intermedias y avanzadas, sin excluir la variabilidad individual que también ha sido señalada por la literatura previa.

Figura 21

Diagrama de edad por sexo

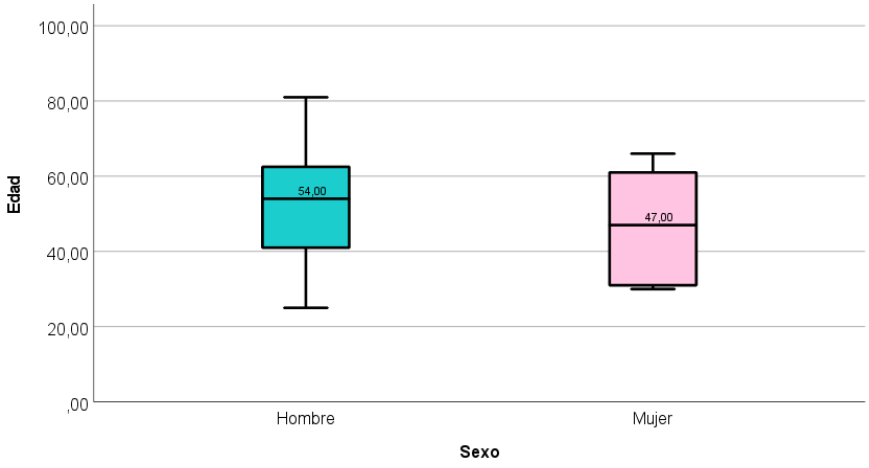

Nota. En la Figura 21 se observa que la mediana de edad fue mayor en los hombres, con 54 años, mientras que en las mujeres fue de 47 años. Fuente propia.

Esto indica que, dentro de la muestra analizada, el grupo masculino presentó una tendencia central más elevada en comparación con el grupo femenino. La diferencia de siete años

entre ambas medianas sugiere que las mujeres incluidas en el estudio fueron, en términos generales, más jóvenes que los hombres. Esta distribución resulta importante porque la edad puede influir en las características anatómicas mandibulares y, por tanto, debe considerarse al interpretar las mediciones tomográficas relacionadas con la proximidad de los ápices radiculares al conducto dentario inferior.

Al contrastar estos hallazgos con los estudios citados en el marco referencial, se identifica una relación relevante entre edad, sexo y proximidad anatómica. Koivisto et al. (2011) reportaron que los pacientes de menor edad presentaban distancias más reducidas entre los ápices radiculares al conducto dentario inferior , lo que evidencia la importancia de considerar la edad en el análisis tomográfico. De manera similar, Razumova et al. (2022) señalaron que las mujeres y los pacientes jóvenes tendían a mostrar mayor cercanía entre los molares mandibulares al conducto dentario inferior.

En esa misma línea, Manrique et al. (2023) encontraron diferencias según sexo, con menores distancias promedio en mujeres. Por tanto, aunque la figura describe únicamente la distribución de edad por sexo, el hecho de que las mujeres presenten una mediana menor que los hombres puede ser clínicamente relevante, ya que coincide con antecedentes que asocian el sexo femenino y las edades más jóvenes con una posible mayor proximidad ápice–conducto dentario inferior.

Objetivo específico 1

Cuantificar la distancia lineal en milímetros entre los ápices radiculares de las raíces mesiales de las segundas molares inferiores al conducto dentario inferior a partir de cortes sagitales y coronales de CBCT.

Tabla 5

Comparativa para las raíces mesiales

Estadísticos

		RM_Corte_sagital	RM_Corte_coronal
N	Válido	39	39
Media		4,7692	4,7828
Mediana		4,2700	4,2400
Desv. Desviación		4,19862	4,20415
Mínimo		,22	,23
Máximo		20,09	20,10

Nota. La Tabla 5 comparativa para las raíces mesiales muestra que, en ambos cortes tomográficos, se analizaron 39 casos válidos. Fuente propia.

Al comparar las medidas de tendencia central, se observa que la distancia promedio entre los ápices radiculares mesiales al conducto dentario inferior fue ligeramente mayor en el corte coronal, con una media de 4.7828 mm, mientras que en el corte sagital fue de 4.7692 mm. Esto indica que, descriptivamente, la distancia fue apenas menor en el corte sagital, lo que sugiere una proximidad muy ligeramente mayor de las raíces mesiales al conducto dentario inferior en este plano tomográfico. Esta misma tendencia se mantiene al revisar la mediana, ya que el corte sagital presentó una mediana de 4.2700 mm y el corte coronal de 4.2400 mm. Aunque la diferencia entre ambas medianas y medias es mínima, los resultados muestran un comportamiento prácticamente semejante entre ambos cortes.

Figura 22

Media de distancias en ápices radiculares mesiales

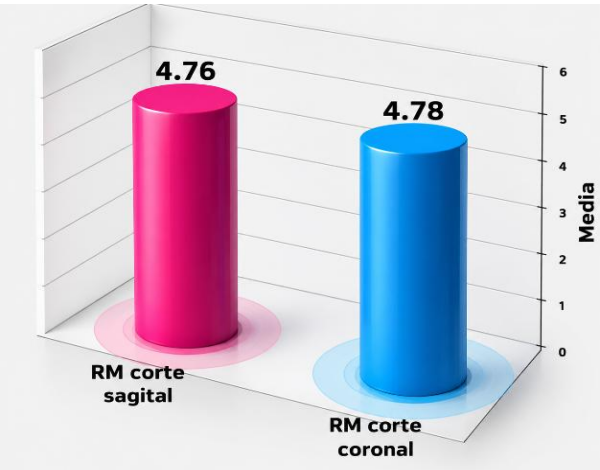

Nota. Se observa en la Figura 22 que la distancia del ápice radicular mesial en su corte coronal fue menor en comparación con el corte sagital. Fuente propia.

Asimismo, la dispersión de los datos evidencia una variabilidad similar entre ambos cortes. En el corte sagital se registró una desviación estándar de 4.88 mm, ligeramente superior a la observada en el corte coronal, que fue de 4.20 mm. Esta diferencia se relaciona con la presencia de un valor máximo mayor en el corte sagital, correspondiente a 20.90 mm, frente a un máximo de 20.10 mm en el corte coronal.

En cuanto a los valores mínimos, ambos cortes mostraron distancias muy reducidas: 0.22 mm en sagital y 0.23 mm en coronal, lo que confirma la existencia de casos con proximidad crítica al conducto dentario inferior. Estos hallazgos son coherentes con lo reportado por Koivisto et al. (2011), quienes señalaron que las raíces mesiales de las segundas molares inferiores pueden localizarse próximas al conducto dentario inferior. De igual forma, Bürklein et al. (2015) destacaron que la evaluación mediante CBCT permite identificar distancias críticas entre ápices radiculares y el conducto dentario inferior, mientras que Razumova et al. (2022) reafirmaron que la proximidad ápice–canal presenta variabilidad anatómica considerable.

En este sentido, aunque el corte coronal mostró menor distancia promedio, ambos planos aportan información complementaria para valorar con mayor precisión el riesgo anatómico en la región posterior mandibular.

Figura 23

Diagrama de distancias mesiales

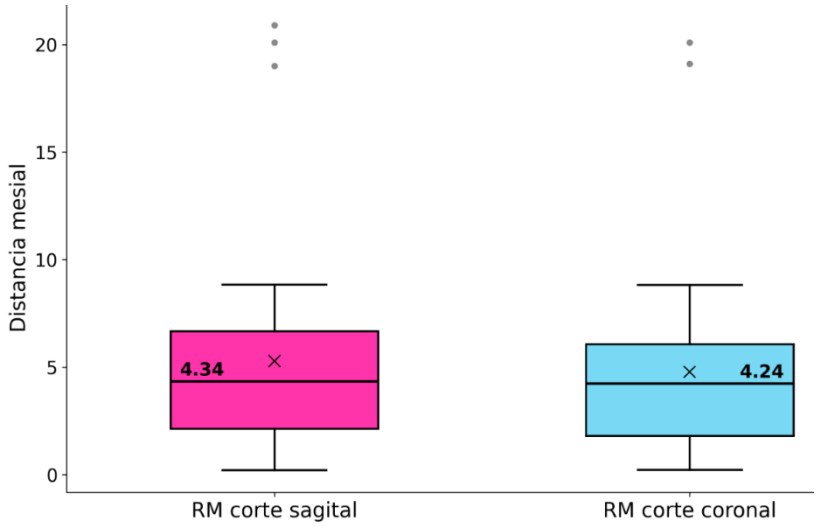

Nota. Se observa en la Figura 23 que las medianas de distancias mesiales, entre ambos cortes tomográficos fueron muy cercanas: 4.34 mm en el corte sagital y 4.24 mm en el corte coronal. Fuente propia.

Esta mínima diferencia indica que, al analizar el comportamiento central de los datos, ambos cortes muestran una proximidad semejante entre los ápices de las raíces mesiales de las segundas molares inferiores y el conducto dentario inferior. Sin embargo, el corte coronal presenta una mediana ligeramente menor, lo que sugiere una distancia discretamente más reducida en ese plano de observación.

No obstante, el corte sagital muestra una mayor dispersión debido a la presencia de valores extremos elevados, lo cual amplía considerablemente el rango de las mediciones y explica la diferencia observada en la media respecto al corte coronal. Este comportamiento confirma la variabilidad anatómica de la región posterior mandibular y refuerza la importancia de analizar las imágenes CBCT en más de un plano.

Estos hallazgos son coherentes con lo señalado por Koivisto et al. (2011), quienes describieron una marcada variabilidad en la relación entre los ápices radiculares y el canal mandibular. De igual manera, Bürklein et al. (2015) destacaron que la evaluación tridimensional permite identificar tanto casos de proximidad crítica como variaciones anatómicas amplias, por lo que el análisis conjunto de cortes sagitales y coronales ofrece una interpretación clínica más precisa.

Objetivo específico 2

Medir la proximidad entre los ápices radiculares de las raíces distales de las segundas molares inferiores al conducto dentario inferior, a partir de cortes sagitales y coronales de CBCT.

Tabla 6

Comparativa de las raíces distales

		RD Corte sagital	RD Corte coronal
N	Válido	39	39
Media		4,6413	4,6687
Mediana		3,5500	3,5800
Desviación		3,74410	3,73815
Mínimo		,31	,33
Máximo		18,02	18,01

Nota. La Tabla 6 muestra que se analizaron 39 casos válidos tanto en el corte sagital como en el corte coronal. Fuente propia.

Las medias fueron muy similares: 4.64 mm en el corte sagital y 4.66 mm en el corte coronal, lo que indica que, en términos generales, la distancia promedio entre los ápices de las raíces distales al conducto dentario inferior fue prácticamente equivalente en ambos cortes. Esta semejanza también se observa en las medianas, con 3.55 mm en sagital y 3.58 mm en coronal. Sin embargo, al revisar los valores mínimos, se identifican distancias de 0.31 mm en el corte sagital y 0.33 mm en el corte coronal, lo que confirma la presencia de casos con cercanía clínica crítica, específicamente menores de 1 mm, aunque no se registra contacto directo de 0 mm en esta tabla.

Desde el punto de vista clínico, estos valores mínimos son relevantes porque evidencian que algunas raíces distales se encuentran extremadamente próximas al conducto dentario inferior, situación que puede aumentar el riesgo durante procedimientos endodónticos, quirúrgicos o de extracción en la región posterior mandibular. Este comportamiento coincide con lo reportado por Bürklein et al. (2015), quienes señalaron que las raíces distales de las segundas molares inferiores suelen presentar las menores distancias respecto al conducto dentario inferior y pueden ubicarse en rangos clínicamente críticos.

De manera similar, Chong et al. (2015) encontraron que las raíces distales mostraban mayor proximidad al conducto dentario inferior en comparación con las raíces mesiales. Asimismo, estudios posteriores han reafirmado que la raíz distal del segundo molar inferior constituye una de las estructuras con mayor cercanía anatómica al conducto dentario inferior (Aljarbou et al., 2019; Razumova et al., 2022). Por tanto, aunque las medidas promedio sugieren una distancia moderada, los valores mínimos menores de 1 mm justifican una evaluación cuidadosa mediante CBCT antes de cualquier intervención clínica.

Figura 24

Media de distancias distales

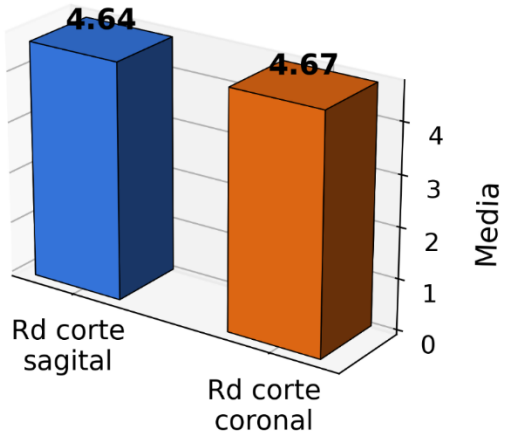

Nota. Se observa que las distancias promedio entre los ápices de las raíces distales al conducto dentario inferior fueron muy similares en ambos cortes tomográficos. Fuente propia.

En el corte sagital, la media fue de 4.64 mm, mientras que en el corte coronal fue de 4.67 mm. En la Figura 24 esta diferencia mínima de 0.03 mm indica que, descriptivamente, no existe una variación relevante entre ambos planos de medición. Por tanto, las raíces distales mostraron una proximidad promedio prácticamente equivalente al conducto dentario inferior tanto en la evaluación sagital como en la coronal.

Desde el punto de vista clínico, aunque las medias sugieren una distancia moderada respecto al conducto dentario inferior, estos valores deben interpretarse junto con los mínimos registrados en la tabla, ya que existieron casos con distancias menores de 1 mm. Esto significa que el comportamiento promedio no elimina la presencia de situaciones anatómicas de riesgo.

En este sentido, el gráfico permite visualizar una tendencia general estable entre ambos cortes, pero la interpretación clínica debe considerar que algunos pacientes pueden presentar una cercanía crítica, lo cual coincide con lo descrito por Bürklein et al. (2015), quienes señalaron que las raíces distales de las segundas molares inferiores suelen presentar una relación anatómica estrecha con el conducto dentario inferior.

De forma similar, Chong et al. (2015) destacaron que la raíz distal puede ubicarse más próxima al conducto dentario inferior que otras raíces, por lo que la valoración mediante CBCT en diferentes planos resulta indispensable para una planificación clínica segura.

Figura 25

Dispersión de distancias distales

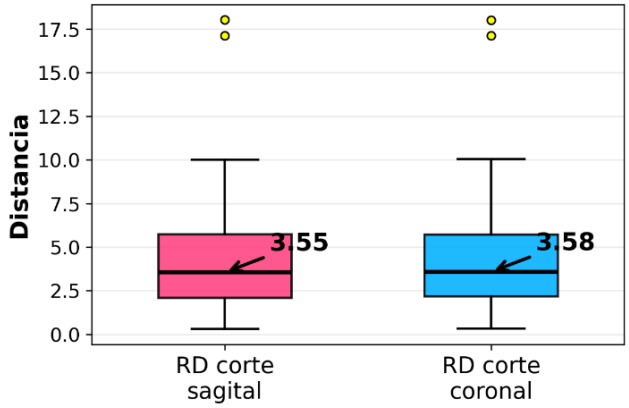

Nota. Se observa que las medianas de las distancias distales fueron muy semejantes entre ambos cortes tomográficos. Fuente propia.

En el corte sagital, la mediana fue de 3.55 mm, mientras que en el corte coronal fue de 3.58 mm. Esta diferencia en la Figura 25 mínima de 0.03 mm indica que el comportamiento central de los datos es prácticamente equivalente en ambos planos, por lo que no se evidencia una diferencia descriptiva relevante entre el corte sagital y el coronal respecto a la proximidad de las raíces distales al conducto dentario inferior.

Sin embargo, aunque las medianas sugieren una distancia central moderada, el diagrama de caja y bigotes debe interpretarse considerando la dispersión y los valores bajos registrados en la tabla, ya que existieron casos con distancias menores de 1 mm. Esto significa que, aunque la mayoría de las mediciones se concentran alrededor de valores superiores a 3 mm, algunos casos presentan cercanía clínica crítica al conducto dentario inferior. Este hallazgo coincide con lo descrito por Bürklein et al. (2015), quienes identificaron que las raíces distales de las segundas molares inferiores pueden presentar distancias reducidas respecto al conducto dentario inferior.

De igual manera, Chong et al. (2015) reportaron que las raíces distales tienden a ubicarse más próximas al conducto dentario inferior, lo que confirma la importancia de valorar cuidadosamente estas mediciones mediante CBCT antes de realizar procedimientos endodónticos o quirúrgicos.

Objetivo específico 3

Determinar la distancia lineal en milímetros entre los ápices de segundas molares inferiores unirradiculares al conducto dentario inferior, a partir de cortes sagitales y coronales de CBCT.

Tabla 7

Comparativa de las segundas molares inferiores unirradiculares

		MU Corte sagital	MU Corte coronal
N	Válido	11	11
Media		2,00	2,18
Mediana		2,06	2,09
Desviación		,489	,637
Mínimo		1	1
Máximo		3	3

Nota. La tabla muestra que el número de casos válidos fue reducido, con 11 mediciones en el corte sagital y 11 en el corte coronal. Fuente propia.

Esto indica que la presencia de molares unirradiculares fue menos frecuente dentro de la muestra total. Al comparar las medias, en la Tabla 7 se observa que la distancia promedio fue de 2.00 mm en el corte sagital y de 2.18 mm en el corte coronal, lo que evidencia una diferencia leve entre ambos planos. Descriptivamente, el corte sagital presentó una distancia ligeramente menor, sugiriendo una mayor proximidad promedio del ápice unirradicular al conducto dentario inferior en este plano.

En cuanto a las medianas, los resultados también fueron muy cercanos: 2.06 mm en el corte sagital y 2.09 mm en el corte coronal. Esta diferencia mínima confirma que el comportamiento central de las mediciones fue prácticamente semejante entre ambos cortes. La desviación estándar fue de 0.489 mm en sagital y de 0.637 mm en coronal, lo que indica una dispersión baja a moderada, aunque ligeramente mayor en el corte coronal. Además, ambos

planos presentaron un valor mínimo de 1 mm y un valor máximo de 3 mm, lo cual sugiere que, aunque no se observaron valores de contacto directo al conducto dentario inferior, sí existieron casos ubicados en el límite de cercanía clínica moderada.

Estos hallazgos coinciden con Kim et al. (2016), quienes señalaron que las configuraciones unirradiculares o fusionadas pueden modificar la relación espacial con el conducto dentario inferior. De igual forma, Alharthi et al. (2025) destacaron que las segundas molares inferiores unirradiculares deben evaluarse cuidadosamente mediante CBCT debido a su posible proximidad crítica al conducto dentario inferior.

Figura 26

Diagrama de distancias de segundas molares inferiores unirradiculares

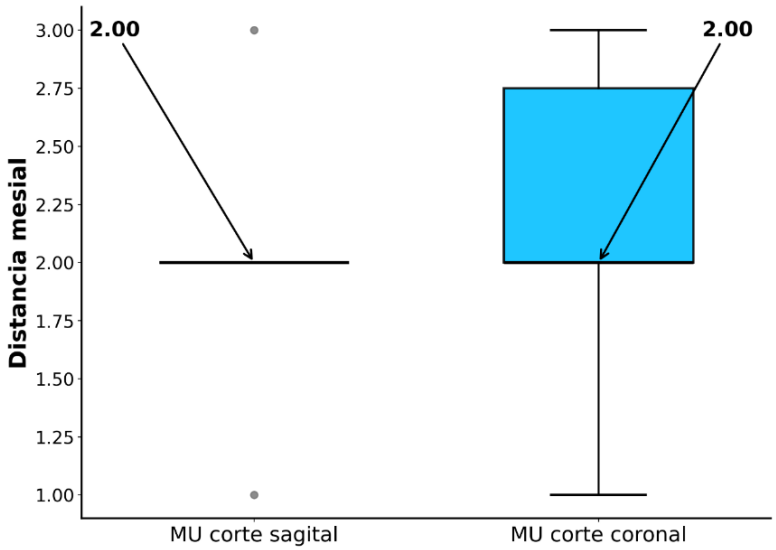

Nota. Se observa que las medianas fueron muy similares entre ambos cortes tomográficos. En el corte sagital, la mediana fue de 2.06 mm, mientras que en el corte coronal fue de 2.09 mm. Fuente propia.

Esta diferencia de apenas 0.03 mm en la Figura 26 se indica que el comportamiento central de las mediciones fue prácticamente equivalente en ambos planos, por lo que no se evidencia una variación descriptiva importante entre el corte sagital y el coronal.

Desde el punto de vista clínico, estas medianas reflejan una distancia moderadamente cercana entre el ápice unirradicular y el conducto dentario inferior, ya que los valores centrales

se ubican alrededor de los 2 mm. Aunque no se observan diferencias marcadas entre ambos cortes, la cercanía registrada confirma la necesidad de analizar estas piezas mediante CBCT, especialmente porque las configuraciones unirradiculares pueden modificar la relación espacial con el conducto mandibular.

Figura 27

Media de segundas molares inferiores unirradiculares

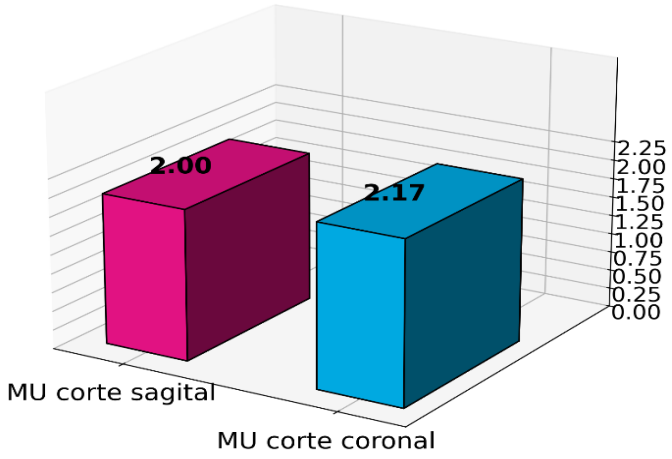

Nota. En la Figura 31 se observa que la distancia promedio entre el ápice radicular al conducto dentario inferior fue de 2.00 mm en el corte sagital y de 2.18 mm en el corte coronal. Fuente propia.

Estos resultados muestran en la Figura 27 una diferencia leve entre ambos planos tomográficos, siendo el corte sagital el que presentó una menor distancia promedio. Esto sugiere que, descriptivamente, el ápice unirradicular se ubicó ligeramente más próximo al conducto dentario inferior cuando fue evaluado en el plano sagital.

Desde el punto de vista clínico, aunque la diferencia entre ambas medias fue reducida, los valores cercanos a los 2 mm indican una relación anatómica que requiere atención durante la planificación endodóntica o quirúrgica. La media del corte sagital refleja una mayor cercanía promedio, mientras que el corte coronal mostró una distancia apenas superior. Estos hallazgos refuerzan la importancia de evaluar las segundas molares inferiores unirradiculares mediante

CBCT en más de un plano, ya que la morfología radicular fusionada o unirradicular puede modificar la relación espacial con el conducto dentario inferior.

Figura 28

Frecuencia de todas las variables según el tipo de raíz

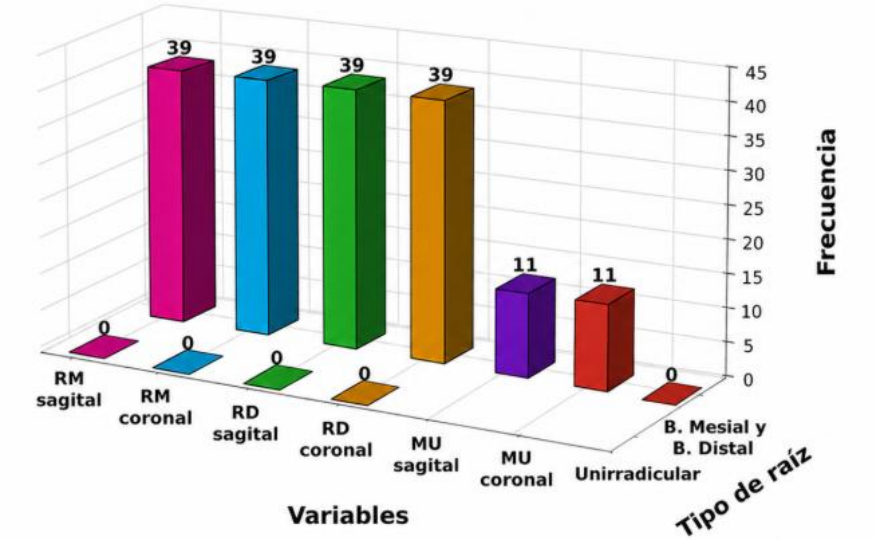

Nota. Se observa que los casos birradiculares, clasificados como B. mesial y B. distal, concentraron la mayor cantidad de registros en las variables RM corte sagital, RM corte coronal, RD corte sagital y RD corte coronal, con una frecuencia de 39 casos en cada una. Fuente propia.

En cambio, las variables correspondientes a molares unirradiculares en la Figura 28 mostraron frecuencias menores: 11 casos en MU corte sagital y 11 casos en MU corte coronal. Esta distribución indica que, dentro de la muestra analizada, predominó la morfología birradicular, mientras que las segundas molares inferiores unirradiculares representaron una proporción menor. Desde el punto de vista clínico, esta diferencia es importante porque confirma que el análisis de la proximidad al conducto dentario inferior debe considerar el tipo de raíz, ya que cada configuración radicular puede presentar una relación anatómica distinta con el trayecto del conducto dentario inferior.

Al contrastar estos hallazgos con el marco referencial, se observa que la mayor frecuencia de raíces mesiales y distales en molares birradiculares coincide con la literatura que ha señalado

a las segundas molares inferiores como piezas anatómicamente relevantes por su cercanía al conducto dentario inferior.

Bürklein et al. (2015) y Chong et al. (2015) reportaron que las raíces distales de las segundas molares inferiores suelen presentar mayor proximidad al conducto dentario inferior, lo cual refuerza la necesidad de analizar de forma separada las raíces mesiales y distales. Asimismo, Aljarbou et al. (2019) destacaron que la raíz distal del segundo molar mandibular fue una de las estructuras con mayor frecuencia de cercanía crítica al conducto dentario inferior. En cuanto a las molares unirradiculares, aunque su frecuencia fue menor en el presente gráfico, su análisis no debe considerarse secundario, ya que Kim et al. (2016) señalaron que las raíces fusionadas o configuraciones tipo C pueden modificar la relación espacial con el conducto dentario inferior.

De manera similar, Alharthi et al. (2025) indicaron que las segundas molares inferiores unirradiculares deben evaluarse cuidadosamente mediante CBCT por su posible proximidad crítica al conducto dentario inferior. Por tanto, la figura permite comprender que la implicación clínica no depende únicamente de la frecuencia de casos, sino también de la configuración anatómica y del riesgo potencial asociado a cada tipo de raíz.

Figura 29

Medias por variables

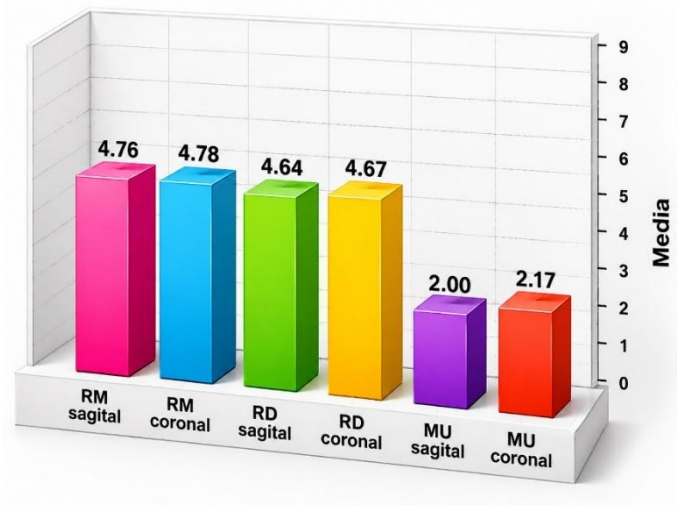

Nota. Se observa que los órganos dentales unirradiculares presentaron, en promedio, una mayor cercanía al conducto dentario inferior, mientras que la raíz mesial en corte sagital mostró la mayor distancia media. Fuente propia.

En la Figura 29 de barras 3D de medias por variables se observa que la mayor distancia promedio correspondió a la raíz mesial en corte coronal, con una media de 4.78 mm. Le siguieron la raíz mesial en corte sagital con 4.76 mm, la raíz distal en corte coronal con 4.67 mm y la raíz distal en corte sagital con 4.64 mm. En contraste, las menores medias se registraron en las segundas molares inferiores unirradiculares, con 2.00 mm en el corte sagital y 2.17 mm en el corte coronal.

Estos resultados muestran que los órganos dentales unirradiculares presentaron, en promedio, una mayor cercanía al conducto dentario inferior, mientras que la raíz mesial en corte sagital mostró la mayor distancia media. Desde una lectura clínica, las menores medias observadas en MU corte sagital y MU corte coronal sugieren que este tipo de configuración radicular requiere una valoración cuidadosa durante la planificación terapéutica.

Al contrastar estos resultados con el marco referencial, se observa una relación coherente con los estudios que destacan la variabilidad anatómica de las segundas molares inferiores y la necesidad de analizar cada configuración radicular de forma independiente. Kim et al. (2016) señalaron que las raíces fusionadas o anatomías tipo C pueden modificar significativamente la relación espacial con el conducto mandibular, lo que coincide con las menores medias observadas en las variables unirradiculares del presente gráfico.

De manera similar, Alharthi et al. (2025) indicaron que las segundas molares inferiores unirradiculares pueden presentar proximidad potencialmente crítica al conducto dentario inferior y deben evaluarse cuidadosamente mediante CBCT. Por otra parte, aunque las raíces distales presentaron medias cercanas a 4.6 mm, autores como Bürklein et al. (2015), Chong et al. (2015) y Aljarbou et al. (2019) han reportado que estas raíces suelen ubicarse próximas al canal mandibular y pueden presentar casos de cercanía crítica.

Por tanto, el gráfico evidencia que el riesgo clínico no debe interpretarse únicamente desde la media general, sino también considerando la morfología radicular, el plano tomográfico y la posible presencia de valores mínimos cercanos al conducto dentario inferior.

11. Conclusiones

Se concluye que las raíces mesiales de las segundas molares inferiores presentaron variaciones descriptivas entre los planos tomográficos evaluados. El corte sagital evidenció una menor distancia promedio respecto al conducto dentario inferior, mientras que el corte coronal mostró mayor dispersión de los datos, asociada a la presencia de valores elevados. Estos hallazgos indican que la interpretación de la proximidad ápice–conducto debe realizarse mediante una valoración multiplanar, a fin de evitar subestimaciones del riesgo anatómico durante la planificación clínica.

En relación con las raíces distales, se concluye que las distancias obtenidas en los cortes sagital y coronal fueron descriptivamente semejantes. No obstante, la presencia de valores mínimos inferiores a 1 mm confirma la existencia de casos con cercanía anatómica crítica al conducto dentario inferior. Por tanto, las raíces distales deben considerarse estructuras de atención clínica prioritaria durante la planificación endodóntica, quirúrgica y de exodoncia compleja en la región posterior mandibular.

Respecto a las segundas molares inferiores unirradiculares, se concluye que las distancias promedio y medianas fueron similares entre los cortes sagital y coronal. Aunque no se identificó contacto directo con el conducto dentario inferior, los valores próximos a 2 mm reflejan una relación anatómica clínicamente relevante. En consecuencia, estas variantes morfológicas requieren evaluación tomográfica individualizada, debido a que la configuración radicular fusionada o unirradicular puede modificar la relación espacial entre el ápice radicular y el trayecto del conducto dentario inferior.

Finalmente, se concluye que la proximidad del conducto dentario inferior a los ápices radiculares de las segundas molares inferiores constituye un hallazgo anatómico de relevancia clínica para la planificación terapéutica en endodoncia. Los hallazgos tomográficos obtenidos permitieron establecer que la proximidad entre los ápices radiculares de las segundas molares inferiores al conducto dentario inferior constituye una condición anatómica de elevada relevancia clínica, ya que la disminución de la distancia entre ambas estructuras incrementa el riesgo de comprometer el nervio alveolar inferior durante procedimientos endodónticos y quirúrgicos. La identificación de casos con proximidad crítica, incluidos aquellos con distancias inferiores a 1 mm

y otros con escasa separación, pone de manifiesto la necesidad de realizar una valoración preoperatoria individual mediante tomografía computarizada de haz cónico (CBCT), debido a que esta técnica proporciona una visualización tridimensional precisa de la relación anatómica entre los ápices radiculares al conducto dentario inferior.

Esta información permite al profesional determinar con mayor precisión la longitud de trabajo, controlar la instrumentación y la irrigación, prevenir la extrusión de materiales de obturación hacia el conducto dentario inferior y planificar de manera más conservadora procedimientos como retratamientos, cirugías periapicales, microcirugía endodóntica y exodoncias complejas. En consecuencia, la evaluación tomográfica preoperatoria constituye una herramienta diagnóstica fundamental para reducir el riesgo de parestesias, lesiones neurosensoriales y otras complicaciones iatrogénicas, favoreciendo una planificación terapéutica sustentada en la anatomía individual del paciente y optimizando la seguridad, la precisión y la predictibilidad clínica.

12. Recomendaciones

En primer lugar, se recomienda integrar la evaluación tomográfica mediante CBCT dentro de la planificación preoperatoria de los tratamientos endodónticos, quirúrgicos y microquirúrgicos realizados en segundas molares inferiores, particularmente en aquellos casos en los que exista sospecha clínica o radiográfica de proximidad entre los ápices radiculares y al conducto dentario inferior. Esta evaluación tridimensional permite delimitar con mayor precisión la relación ápice–conducto y contribuye a reducir el riesgo de complicaciones neurosensoriales asociadas al nervio alveolar inferior.

Asimismo, se considera necesario analizar de forma independiente las raíces mesiales y distales de las segundas molares inferiores, debido a que cada configuración radicular puede presentar una relación espacial distinta al conducto dentario inferior. Aunque las medidas de tendencia central indiquen distancias compatibles con una proximidad no tan cercana, los valores mínimos registrados evidencian situaciones de cercanía anatómica muy estrecha que requieren valoración clínica individualizada y planificación operatoria específica.

De igual manera, se recomienda interpretar los cortes sagitales y coronales de manera complementaria durante el análisis tomográfico, ya que la valoración en un solo plano puede limitar la comprensión de la relación tridimensional entre el ápice radicular al conducto dentario inferior. La integración de ambos planos favorece una estimación más precisa del riesgo anatómico y permite sustentar decisiones clínicas con mayor seguridad diagnóstica.

Por otra parte, se sugiere otorgar especial atención diagnóstica a las segundas molares inferiores unirradiculares o con raíces fusionadas, debido a que estas variantes morfológicas pueden modificar la trayectoria espacial de los ápices radiculares respecto al conducto dentario inferior. Aunque su frecuencia fue menor en la muestra analizada, las distancias promedio observadas justifican una evaluación tomográfica rigurosa antes de realizar procedimientos endodónticos y quirúrgicos.

Finalmente, se recomienda desarrollar investigaciones posteriores con muestras más amplias, con el propósito de establecer valores anatómicos de referencia aplicables a la población nicaragüense. La generación de evidencia local contribuirá a fortalecer la planificación clínica basada en datos tomográficos, mejorar la seguridad de los procedimientos endodónticos y

quirúrgicos, y optimizar los protocolos de prevención de lesiones neurosensoriales en odontología.

13. Referencias

Alharthi, M., Hassan, A., & Alqahtani, F. (2025). Second mandibular molar roots in relation to mandibular canals in cone beam computed tomography. *Journal of Oral Biology and Craniofacial Research*, 15(1), 44–52.

Aljarbou, R. M., Aldosimani, M. A., Althumairy, R. I., Alhezam, A. A., & Aldawsari, S. A. (2019). An analysis of the first and second mandibular molar roots proximity to the inferior alveolar canal and cortical plates using cone beam computed tomography. *Saudi Medical Journal, 40*(2), 189–194. https://doi.org/10.15537/smj.2019.2.23508

American Association of Endodontists. (2020). *Glossary of endodontic terms* (10th ed.). AAE. https://www.aae.org/

Andrade Bustamante, M. F. (2019). Determinar la distancia del conducto del nervio dentario inferior con respecto a los ápices de los segundos molares inferiores por tomografía computarizada Cone Beam, Arequipa-2018. Repositorio Institucional de la Universidad Católica de Santa María. https://repositorio.ucsm.edu.pe/items/b426579b-0c9f-4e14-94ec-99baf0f8a540

Aqili, T. M., Almuzaini, A., Aljohani, M., Saeedi, A., Hammudah, N., & Alassaf, A. (2025). Evaluation of the variations of mandibular molars and the distance from root apex to the inferior alveolar nerve in Saudi sub-population. *Saudi Dental Journal, 37*(1), 55–64.

Arora, A., Kumar, S., Sharma, V., & Singh, R. (2021). Evaluation of the position of the inferior alveolar canal in relation to mandibular molars using cone beam computed tomography. *Journal of Clinical and Diagnostic Research, 15*(6), ZC01–ZC05.

Ash, M. M., & Nelson, S. J. (2020). Wheeler's dental anatomy, physiology and occlusion (11th ed.). Elsevier.

Barnes, L., Eveson, J. W., Reichart, P., & Sidransky, D. (2005). World Health Organization classification of tumours: Pathology and genetics of head and neck tumours. IARC Press.

Bürklein, S., Grund, C., Schäfer, E., & Willershausen, B. (2015). Relationship between root apices and the mandibular canal: A cone-beam computed tomographic analysis. *Clinical Oral Investigations, 19*(2), 381–385. https://doi.org/10.1007/s00784-014-1242-0

Chong, B. S., Gohil, K., Pawar, R., & Makdissi, J. (2015). The anatomical relationship between the roots of mandibular second molars and the inferior alveolar nerve. *International Endodontic Journal, 48*(6), 549–555. https://doi.org/10.1111/iej.12337

Choi, S.-K., Park, J. H., Chae, J.-M., Chang, N.-Y., & Kang, K.-H. (2023). A CBCT evaluation of the proximity of mandibular molar roots and lingual cortical bone in various vertical facial patterns and factors related to root-cortical bone contact. *Applied Sciences, 13*(6), 3444. https://doi.org/10.3390/app13063444

De Moore, R. J., Deroose, C. A., & Calberson, F. L. (2004). The radix entomolaris in mandibular first molars: An endodontic challenge. *International Endodontic Journal, 37*(11), 789–799. https://doi.org/10.1111/j.1365-2591.2004.00870.x

De Rezende Barbosa, G. L., Sousa Melo, S. L., Alencar, P. N. B., Nascimento, E. H. L., Almeida, S. M., & Haiter-Neto, F. (2016). Position of the mandibular canal in relation to the mandibular molars: A CBCT study. *Journal of Endodontics, 42*(3), 403–407. https://doi.org/10.1016/j.joen.2015.12.008

Díaz Samayoa, D. F., & Theilheimer Alonzo, T. (2021). Anatomical relationship of the mandibular canal and root apices: CBCT analysis in a Guatemalan population. *Revista Odontológica Mexicana, 25*(4), 306–312. https://doi.org/10.22201/fo.1870199xp.2021.25.4.75639

Grötz, K. A., Al-Nawas, B., de Aguiar, E. G., Schulz, B., & Wagner, W. (1998). Treatment of injuries to the inferior alveolar nerve after endodontic procedures. *Clinical Oral Investigations, 2*(2), 73–76. https://doi.org/10.1007/s007840050048

Hernández Sampieri, R., Fernández Collado, C., & Baptista Lucio, P. (2014). *Metodología de la investigación* (6.ª ed.). McGraw-Hill Education.

Hernández Sampieri, R., & Mendoza Torres, C. (2018). *Metodología de la investigación: Las rutas cuantitativa, cualitativa y mixta* (1.ª ed.). McGraw-Hill Education.

Kim, S., & Kratchman, S. (2006). Modern endodontic surgery concepts and practice: A review. *Journal of Endodontics, 32*(7), 601–623. https://doi.org/10.1016/j.joen.2005.12.010

Kim, D., Park, C. S., Kim, E., & Kim, S. Y. (2016). Proximity of the mandibular molar root apex from the buccal bone surface and mandibular canal using cone-beam computed tomography.

Restorative Dentistry & Endodontics, 41(3), 182–188. https://doi.org/10.5395/rde.2016.41.3.182

Koivisto, T., Ahmad, M., & Bowles, W. R. (2011). Proximity of the mandibular canal to the tooth apex. *Journal of Endodontics, 37*(3), 311–315. https://doi.org/10.1016/j.joen.2010.11.014

Langlais, R. P., Langland, O. E., & Nortjé, C. J. (1995). Diagnostic imaging of the jaws. Williams & Wilkins.

Lascano Villacis, A. M., Paltas Miranda, M. E., & Rueda Landázuri, W. G. (2023). Relación de los segundos y terceros molares inferiores con respecto al conducto dentario inferior en radiografías panorámicas digitales. *Revista Mexicana de Cirugía Bucal y Maxilofacial, 19*(1), 11–19. https://dx.doi.org/10.35366/113145

Lima, T. F., Gamba, T. O., Zaia, A. A., & Soares, A. J. (2021). Importance of cone beam computed tomography in endodontic diagnosis and treatment planning. *Restorative Dentistry & Endodontics, 46*(4), e41. https://doi.org/10.5395/rde.2021.46.e41

Mahabob, M. N. (2023). Cone beam computed tomography-based evaluation of the relationship between the inferior alveolar canal and the cortical plates and the mandibular molar roots in the Saudi subpopulation. *Journal of Oral Research, 12*(4), 248–256. https://doi.org/10.17126/joralres.2023.022

Manrique, P., Agurto, A., & Guerrero, M. E. (2023). CBCT study of root apices distance to mandibular canal in Peruvian population. *Odovtos-International Journal of Dental Sciences, 25*(2), 144–154. https://doi.org/10.15517/ijds.2023.54120

Nair, P. N. R. (2004). Pathogenesis of apical periodontitis and the causes of endodontic failures. *Critical Reviews in Oral Biology & Medicine, 15*(6), 348–381. https://doi.org/10.1177/154411130401500604

Netter, F. H. (2022). *Atlas of human anatomy* (8th ed.). Elsevier.

Neville, B. W., Damm, D. D., Allen, C. M., & Chi, A. C. (2022). Oral and maxillofacial pathology (5th ed.). Elsevier.

Patel, S., Kanagasingam, S., & Pitt Ford, T. (2009). External cervical resorption: A review. *Journal of Endodontics, 35*(5), 616–625. https://doi.org/10.1016/j.joen.2009.01.015

Patel, S., Durack, C., Abella, F., Shemesh, H., Roig, M., & Lemberg, K. (2015). Cone beam computed tomography in endodontics: A review. *International Endodontic Journal, 48*(1), 3–15. https://doi.org/10.1111/iej.12270

Pereira, J. R., et al. (2018). Endodontic-related inferior alveolar nerve injuries: A review and a therapeutic flow chart. *Journal of Clinical and Experimental Dentistry, 10*(11), e1077–e1085.

Peterson, L. J., Ellis, E., Hupp, J. R., & Tucker, M. R. (2018). Contemporary oral and maxillofacial surgery (7th ed.). Elsevier.

Razumova, S., Brago, A., Howijieh, A., Barakat, H., Kozlova, Y., & Razumov, N. (2022). Evaluation the relationship between mandibular molar root apices and mandibular canal among residents of the Moscow population using cone-beam computed tomography technique. *Contemporary Clinical Dentistry, 13*(1), 3–8. https://doi.org/10.4103/ccd.ccd_663_21

Renton, T. (2010). Prevention of iatrogenic inferior alveolar nerve injuries in relation to dental procedures. *British Dental Journal, 209*(11), 579–586. https://doi.org/10.1038/sj.bdj.2010.1111

Santos Carbajo, A., González Martín, M., & López Marcos, J. F. (2023). Aplicaciones clínicas de la tomografía computarizada de haz cónico en endodoncia y microcirugía endodóntica. *Revista Española de Endodoncia, 41*(2), 85–94.

Siqueira, J. F. Jr. (2022). *Endodontology* (3rd ed.). Quintessence Publishing.

Soldado-Cañadas, P., Muñoz-Garduño, C., Sanz-Serrano, D., Sánchez-Torres, A., & Mercadé, M. (2025). The clinical impact of the combination of CBCT and periapical radiographs on endodontic diagnosis and treatment planning: A retrospective cohort study. *International Endodontic Journal, 59*(2), 190–202. https://doi.org/10.1111/iej.70050

Srivastava, S., Alharbi, A., Alharbi, F., Soliman, A., Eldwakhly, E., & Abdelhafeez, M. (2022). Assessment of the proximity of the inferior alveolar canal with the mandibular root apices and cortical plates. *Journal of Personalized Medicine, 12*(5), 782. https://doi.org/10.3390/jpm12050782

Tamse, A. (2006). Vertical root fractures in endodontically treated teeth: Diagnostic signs and clinical management. *Endodontic Topics, 13*(1), 84–94. https://doi.org/10.1111/j.1601-1546.2006.00127.x

Torabinejad, M., & Walton, R. E. (2020). Endodontics: Principles and practice (6th ed.). Elsevier.

Tsesis, I., Rosenberg, E., Taschieri, S., Telishevsky-Strauss, Y., Ceresoli, V., & Del Fabbro, M. (2009). Outcomes of surgical endodontic treatment performed by a modern technique: An updated meta-analysis of the literature. *Journal of Endodontics, 35*(11), 1505–1511. https://doi.org/10.1016/j.joen.2009.07.007

Vertucci, F. J. (1984). Root canal anatomy of the human permanent teeth. *Oral Surgery, Oral Medicine, Oral Pathology, 58*(5), 589–599. https://doi.org/10.1016/0030-4220(84)90085-9

White, S. C., & Pharoah, M. J. (2020). Oral radiology: Principles and interpretation (9th ed.). Elsevier.

Wong, J., Zhang, C., & Lee, A. H. C. (2025). Clinical benefits and limitations of cone-beam computed tomography in endodontic practice: A contemporary evidence-based review. *Diagnostics, 15*(24), 3117. https://doi.org/10.3390/diagnostics15243117

Zanabria-Montoya, S., & Carbajal-Pimentel, C. (2025). Complicaciones odontológicas asociadas a la proximidad al canal mandibular: Mini-revisión de literatura. *Revista Endodoncia Peruana, 2*(2).

Zhu, W. C., Gyamfi, J., Niu, L. N., Schoeffel, G. J., Liu, S. Y., Santarcangelo, F., Khan, S., Suh, B. I., & Tay, F. R. (2013). Anatomy of sodium hypochlorite accidents involving the facial nerve. *International Endodontic Journal, 46*(8), 701–712. https://doi.org/10.1111/iej.12048

14. Apéndices / Anexos

14.1 Apéndices

APÉNDICE A

Ficha Técnica para Recolección de Datos

Estudio: Medición de la proximidad entre los ápices radiculares de segundas molares inferiores al canal dentario inferior mediante tomografía computarizada.

1. Datos generales

Código del caso: _____

Edad del paciente: _____ años

Sexo: [ ] Masculino [ ] Femenino

2. Identificación del diente

Seleccione la opción correspondiente:

- [ ] Segunda molar inferior derecha (4.7)
- [ ] Segunda molar inferior izquierda (3.7)

3. Variables principales

Tipo de raíz

- Unirradicular: ( )
- Birradicular: Mesial ( )
  Distal ( )

Distancia ápice – canal dentario inferior (molar Birradicular)

Raíz Mesial

- Corte sagital: _____ mm
- Corte coronal: _____ mm

Raíz Distal

- Corte sagital: _____ mm
- Corte coronal: _____ mm

Distancia ápice – canal dentario inferior (molar Unirradicular)

• Corte sagital: _____ mm

• Corte coronal: _____ mm

CARTA AVAL DEL TUTOR CIENTÍFICO

AUTORIZACIÓN PARA EL USO DE LA FICHA DE RECOLECCIÓN DE DATOS

Managua, Nicaragua.

Por medio de la presente, y en mi calidad de **Tutor Científico** del trabajo de investigación titulado:

"Medición de la proximidad entre los ápices radiculares de segundas molares inferiores al conducto dentario inferior mediante tomografía computarizada."

Realizado por **Alison Fonseca Martínez**, quien opta al título de **Especialista en Endodoncia y Microcirugía**, hago constar que he revisado la **ficha de recolección de datos** diseñada para el desarrollo de la presente investigación.

Por medio de la presente, **AUTORIZO el uso de dicha ficha de recolección de datos**, al considerar que su contenido guarda correspondencia con los objetivos, variables y metodología establecidos en el estudio, y que permite recopilar de manera organizada y sistemática la información necesaria para el desarrollo de la investigación.

Asimismo, hago constar que la ficha ha sido revisada y aprobada para su utilización con fines estrictamente **académicos y de investigación**, de acuerdo con los procedimientos establecidos en el protocolo de estudio.

Y para los fines que la interesada estime convenientes, se extiende la presente **carta aval**, firmada en la ciudad de Managua, Nicaragua.

Atentamente,



_____

Dr. Giancarlo Paniagua
Tutor Científico
Especialista en Rehabilitación Oral

14.2 Anexos

ANEXO A

DECLARACIÓN DE AUTORIA Y CESIÓN DE DERECHOS DE PUBLICACIÓN

Yo, Alison Renee Fonseca-Martínez con cédula de identidad 001-270197-0006M, egresada del programa académico de Posgrado, Especialidad en endodoncia y microcirugía declaramos que:

El contenido del presente documento es un reflejo de mi trabajo personal, y toda la información que se presenta está libre de derechos de autor, por lo que, ante cualquier notificación de plagio, copia o falta a la fuente original, me hago responsables de cualquier litigio o reclamación relacionada con derechos de propiedad intelectual, exonerando de toda responsabilidad a la Universidad Cardenal Miguel Obando Bravo (UNICA).

Así mismo, autorizo a UNICA por este medio, publicar la versión aprobada de mi trabajo de investigación, bajo el título: Medición de la proximidad entre los ápices radiculares de segundas molares inferiores al conducto dentario inferior mediante tomografía computarizada. En el campus virtual y en otros espacios de divulgación, bajo la licencia Atribución-No Comercial-Sin derivados, irrevocable y universal para autorizar los depósitos y difundir los contenidos de forma libre e inmediata.

Todo esto lo hago desde mi libertad y deseo de contribuir en aumentar la producción científica. Para constancia de lo expuesto anteriormente, se firma la presente declaración en la ciudad de Managua, Nicaragua a los 02 días del mes de septiembre de 2026.

Atentamente,



Alison Renee Fonseca-Martínez