

Universidad Católica Redemptoris Mater

Facultad de Odontología



Tesis monográfica para optar al título de Especialista en Endodoncia y Microcirugía

Línea de investigación: Salud y Bienestar

Sub-línea de investigación en Endodoncia

Evaluación del éxito o fracaso de recubrimiento pulpar directo e indirecto un análisis clínico en endodoncia en pacientes atendidos por la tercera edición de la especialidad de endodoncia y microcirugía en la Universidad Católica Redemptoris Mater

AUTOR

Castillo Cisneros, Katherine Junieth

<https://orcid.org/0009-0005-4364-9939>

Managua, Nicaragua

Fecha de Entrega

28 de noviembre de 2025

Universidad Católica Redemptoris Mater

Facultad de Odontología



Tesis monográfica para optar al título de Especialista en Endodoncia y Microcirugía

Línea de investigación: Salud y Bienestar

Sub-línea de investigación en Endodoncia

Evaluación del éxito o fracaso de recubrimiento pulpar directo e indirecto un análisis clínico en endodoncia en pacientes atendidos por la tercera edición de la especialidad de endodoncia y microcirugía en la Universidad Católica Redemptoris Mater

AUTOR

Castillo Cisneros, Katherine Junieth

<https://orcid.org/0009-0005-4364-9939>

TUTOR CIENTÍFICO

Aida Tatiana Martínez de Paniagua
Especialista en Endodoncia

<https://orcid.org/0009-0000-3854-3228>

TUTOR METODOLÓGICO

PhD. José Jesús Mendoza Casanova
Profesor Investigador/UNICA

<https://orcid.org/0009-0006-9968-1986>

REVISOR Y CORRECTOR DE ESTILO

Lic. Hazel María López Palacios
Profesor Investigador/UNICA

<https://orcid.org/0009-0003-9963-8409>

ASESOR REDACCIÓN/ESTILO

MSc. Marvin Antonio González Ortega
Profesor de Tiempo Completo/UNICA

<https://orcid.org/0009-0006-7545-4172>

Managua, Nicaragua

Fecha de Entrega

28 de noviembre de 2025

CARTA AVAL TUTOR CIENTÍFICO

Por medio de la presente, y en mi calidad de tutor científico, certifico que el trabajo de investigación titulado:


Evaluación del éxito o fracaso de recubrimiento pulpar directo e indirecto un análisis clínico en endodoncia en pacientes atendidos por la tercera edición de la especialidad de endodoncia y microcirugía.

Realizado por **Katherine Junieth Castillo Cisneros**, cumple con las disposiciones científicas y técnicas, que regulan esta actividad académica, y constituye su tesis monográfica para optar al título de **Especialista en Endodoncia y Microcirugía**.

Y para que así conste, en cumplimiento con la normativa vigente, autorizo a la **Dra. Castillo Cisneros**, reproducir el documento definitivo para su entrega oficial a la facultad correspondiente, para que pueda ser tramitada su lectura y defensa pública.

Managua, Nicaragua, 28 de noviembre de 2025.

Atentamente,



Aida Tatiana Martínez de Paniagua

Docente de la Especialidad de Endodoncia/UNICA

amartinez36@unica.edu.ni

CARTA AVAL TUTOR METODOLÓGICO

Por medio de la presente, y en mi calidad de tutor metodológico, certifico que el trabajo de investigación titulado:

Evaluación del éxito o fracaso de recubrimiento pulpar directo e indirecto un análisis clínico en endodoncia en pacientes atendidos por la tercera edición de la especialidad de endodoncia y microcirugía.

Realizado por **Katherine Junieth Castillo Cisneros**, cumple con las disposiciones metodológicas e institucionales, que regulan esta actividad académica, y constituye su tesis monográfica para optar al título de **Especialista en Endodoncia y Microcirugía**.

Y para que así conste, en cumplimiento con la normativa vigente, autorizo a la **Dra. Castillo Cisneros**, reproducir el documento definitivo para su entrega oficial a la facultad correspondiente, para que pueda ser tramitada su lectura y defensa pública.

Managua, Nicaragua, 28 de noviembre de 2025.

Atentamente,



PhD. José Jesús Mendoza Casanova

Profesor Investigador/UNICA

jmendoza8@unica.edu.ni

Agradecimiento

A Dios, por ser mi guía y prestarme salud y vida para ver los frutos de mi esfuerzo a través de la culminación de este estudio. Gracias por ayudarme a entender el “por qué”, que todo tiene un propósito, y que después de cada tormenta y cada lagrima las cosas siempre serán a tu tiempo.

A mis padres, por su amor incondicional, gracias por enseñarme mediante su ejemplo a trabajar duro y ser una persona de bien y cada día a aspirar a más. Ver sus logros me ha inspirado en cada paso que he dado y sé que este estudio también es un logro de ustedes.

A mis docentes esos favoritos que siempre los recordare por todos sus consejos, gracias por su paciencia, dedicación y por haber compartido no solo su conocimiento, sino también su pasión por la endodoncia. Gracias por inspirarme a ser mejor cada día y por acompañarme en este proceso de crecimiento personal y profesional.

Resumen

El estudio evaluó el comportamiento clínico y radiográfico del recubrimiento pulpar indirecto en cinco pacientes tratados en la clínica de la Especialidad de Endodoncia y Microcirugía. Se analizaron dientes permanentes con lesiones cariosas profundas y diagnóstico pulpar favorable, registrando las condiciones iniciales, el material usado y la evolución postoperatoria. La investigación se desarrolló bajo un enfoque cualitativo, descriptivo, aplicado y transversal, con datos obtenidos directamente en el entorno clínico mediante observación y revisión de expedientes digitales.

Los pacientes tenían entre 13 y 65 años, y todos los dientes correspondieron a molares permanentes. En cada caso se realizó recubrimiento pulpar indirecto utilizando TheraCal LC y restauración inmediata con resina compuesta. Ningún paciente presentó síntomas posteriores al tratamiento, y en el seguimiento radiográfico no se identificaron lesiones periapicales. Algunos casos mostraron calcificaciones pulpares o retracción de cuernos, interpretadas como respuestas reparativas normales. En un caso se observó pérdida mecánica del material de base, sin repercusiones clínicas debido al adecuado sellado final.

La técnica empleada permitió mantener la vitalidad pulpar en todos los casos, lo que evidenció que la combinación entre diagnóstico preciso, preservación de dentina remanente y sellado coronario inmediato fue determinante para obtener resultados favorables. La evolución fue particularmente estable en los pacientes jóvenes, mientras que los adultos mayores mostraron cambios estructurales propios de su biotipo pulpar, sin comprometer el éxito del tratamiento.

En conjunto, el estudio demuestra que el recubrimiento pulpar indirecto es una alternativa fiable para preservar la vitalidad en dientes con caries profunda cuando se aplican criterios diagnósticos y técnicos adecuados.

Palabras claves. Recubrimiento pulpar, recubrimiento pulpar directo, recubrimiento pulpar indirecto, endodoncia, microcirugía, análisis clínico.

Abstract

This study evaluated the clinical and radiographic behavior of indirect pulp capping in five patients treated at the Endodontics and Microsurgery Clinic. Permanent teeth with deep carious lesions and a favorable pulp diagnosis were analyzed, recording the initial conditions, the material used, and the postoperative evolution. The research was conducted using a qualitative, descriptive, applied, and cross-sectional approach, with data obtained directly in the clinical setting through observation and review of digital records.

The patients ranged in age from 13 to 65 years, and all teeth were permanent molars. In each case, indirect pulp capping was performed using TheraCal LC and immediate restoration with composite resin. No patient presented with post-treatment symptoms, and no periapical lesions were identified in the radiographic follow-up. Some cases showed pulp calcifications or horn retraction, interpreted as normal reparative responses. In one case, mechanical loss of the base material was observed, without clinical repercussions due to the adequate final seal.

The technique employed allowed for the preservation of pulp vitality in all cases, demonstrating that the combination of accurate diagnosis, preservation of remaining dentin, and immediate coronal sealing was crucial for achieving favorable results. The outcome was particularly stable in younger patients, while older adults showed structural changes characteristic of their pulp biotype, without compromising the success of the treatment.

Overall, the study demonstrates that indirect pulp capping is a reliable alternative for preserving vitality in teeth with deep caries when appropriate diagnostic and technical criteria are applied.

Keywords

Direct Pulp Capping, Indirect, Pulp Capping, Pulp Diagnosis, Reatment Efficacy, Postoperative Complications, MTA.

Índice de Contenido

1. Introducción.....	12
2. Antecedentes.....	15
3. Contexto del problema.....	18
4. Pregunta de Investigación	19
5. Objetivos.....	20
5.1 Objetivo general	20
5.2 Objetivos específicos	20
6. Justificación	21
7. Limitantes de la investigación	24
8. Marco teórico	25
8.1 Marco referencial	25
8.2 Marco conceptual.....	31
9. Marco Metodológico.....	67
9.1 Tipo de investigación	67
9.2 Criterios de selección de los casos.....	70
9.3 Descripción y cantidad de los casos clínicos.....	70
9.4 Matriz de Descriptores	71
9.5 Técnicas e instrumentos de recolección de datos.....	75
9.6 Validez y confiabilidad de los instrumentos	75
9.7 Procedimientos para el procesamiento y análisis de información	76
9.8 Consideraciones éticas	77
10. Resultados y discusiones	78
10.1 Descripción y evolución detallada de los casos.....	89
10.2 Comparación con otros estudios o casos.....	96

10.3	Implicaciones clínicas, educativas o investigativas	100
11.	Conclusiones	103
12.	Recomendaciones	105
13.	Referencias	106
14.	Anexos / Apéndices.....	109
14.1	Anexos.....	109
14.2	Apéndices.....	112

Índice de tablas

Tabla 1	38
Tabla 2	39
Tabla 3	72
Tabla 4	73
Tabla 5	74
Tabla 6	78
Tabla 7	80
Tabla 8	83
Tabla 9	83
Tabla 10	84
Tabla 11	85
Tabla 12	85
Tabla 13	87
Tabla 14	88

Índice de figuras

Figura 1.....	33
Figura 2.....	35
Figura 3.....	39
Figura 4.....	46
Figura 5.....	48
Figura 6.....	49
Figura 7.....	50
Figura 8.....	51
Figura 9.....	56
Figura 10.....	59
Figura 11.....	79
Figura 12.....	81
Figura 13.....	82
Figura 14.....	86
Figura 15.....	90
Figura 16.....	91
Figura 17.....	92
Figura 18.....	93
Figura 19.....	94

1. Introducción

La vitalidad de la pulpa es esencial para la protección de la estructura dental y el mantenimiento de la función fisiológica adecuada. Sin embargo, existen tres fenómenos distintos que pueden provocar la exposición de la pulpa vital: caries dental, lesiones mecánicas y exposición traumática.

La exposición pulpar cariosa se define como la exposición de la pulpa que ocurre antes de la eliminación de la caries. La exposición pulpar mecánica puede ocurrir durante la eliminación de la caries al preparar una cavidad o, más comúnmente, debido a un error en el procedimiento dental. Por otro lado, la exposición pulpar traumática ocurre cuando la porción coronal del diente se agrieta o fractura debido a una lesión, como un traumatismo por contacto directo en deportes, accidentes de motocicleta, entre otros.

Dada la viabilidad del diente, la nutrición de la pulpa, la inervación y el mecanismo de respuesta inmunitaria, la preservación de la vitalidad de la pulpa dental es crucial. Si la exposición de la pulpa no se trata, se produce una infección posterior de la pulpa con planes de tratamiento más invasivos que van desde el tratamiento de conducto radicular convencional hasta la extracción del diente.

La terapia pulpar vital (TPV) tiene como objetivo mantener la vitalidad y la función del tejido pulpar dañado por caries, procedimientos operatorios, causas iatrogénicas o traumatismos dentales. Un diagnóstico preciso, la selección adecuada del caso, la ubicación de la exposición pulpar, el grado de maduración radicular y la integridad de la restauración coronal son cruciales para el éxito de la TPV.

Durante este procedimiento, la fina capa de dentina remanente se cubre con un biomaterial protector conocido como agente de recubrimiento pulpar. En general, la TPV se clasifica según la estrategia de tratamiento: recubrimiento pulpar indirecto o directo y pulpotomía, la cual se subdivide en minipulpotomía, pulpotomía parcial y pulpotomía completa.

El recubrimiento pulpar indirecto se utiliza generalmente en cavidades profundas, donde una fina capa de dentina libre de caries cubre la cámara pulpar y se recubre con un biomaterial para prevenir la exposición pulpar y traumatismos adicionales.

El recubrimiento pulpar indirecto puede realizarse en uno o dos pasos. En el abordaje en un solo paso (eliminación parcial de caries), se elimina la mayor parte de la dentina cariada y se coloca un biomaterial. En este caso, el biomaterial no debe estar en contacto con la pulpa y la restauración definitiva debe realizarse en la misma cita. Por otro lado, el abordaje en dos pasos (eliminación gradual de caries) consiste en la eliminación de la caries de forma progresiva, comenzando con la eliminación de la dentina cariada blanda.

En los casos donde existe la posibilidad de exposición pulpar, debe quedar dentina cariada profunda, firme y decolorada en el fondo de la cavidad. Posteriormente, se coloca un revestimiento de biomaterial, preferiblemente hidróxido de calcio, y se cubre con una restauración provisional. Tras varios meses de observación clínica, si no se presentan signos clínicos de dolor o patología, se retira la restauración provisional y cualquier caries restante, y se coloca la restauración definitiva. El recubrimiento pulpar directo consiste en la colocación de un biomaterial sobre la pulpa coronal expuesta tras la excavación de la caries.

El recubrimiento pulpar directo (RPD) se considera una opción de tratamiento conservadora y eficaz. Durante este procedimiento, tras la eliminación de la caries, se coloca un biomaterial dental directamente sobre la pulpa expuesta. Esto favorece la formación de tejido mineralizado, que se utiliza habitualmente para proteger la vitalidad de la pulpa dental.

Los estudios revelaron que un diente tiene mayor probabilidad de sobrevivir si la exposición a la pulpa es mecánica en comparación con la caries dental. La inflamación pulpar se produce cuando la caries dental causa invasión bacteriana que penetra la pulpa. Sin embargo, es posible que el tejido pulpar permanezca inflamado incluso después de finalizar el procedimiento dental. En consecuencia, es más probable que presente una inflamación crónica de bajo grado, lo que reduce la capacidad de reacción de la pulpa y retrasa la cicatrización.

Generalmente, la inflamación pulpar disminuye tras la eliminación de las bacterias infecciosas y la capacidad del sistema inmunitario pulpar para neutralizar sustancias que se difunden intratubularmente, como las inmunoglobulinas intratubulares (IgG1, IgA1, IgA2, IgM, etc.). Estos dos mecanismos contribuyen a la disminución de la síntesis de citocinas proinflamatorias. Finalmente, tras una reducción significativa de la inflamación, el tejido pulpar inicia el proceso de curación. Las células odontoblastoides recién formadas reemplazan a los odontoblastos adyacentes que formaban parte de la barrera tisular mineralizada o del puente de dentina reparativa en la zona expuesta.

Sin embargo, la parte más difícil del procedimiento DPC es la identificación y eliminación precisa del tejido gravemente inflamado que ha sido dañado por el contacto prolongado con bacterias orales.

Por lo tanto, el tratamiento con DPC tiene como objetivo la curación de la pulpa y el mantenimiento de la vitalidad dental. Si la pulpa tolera esta terapia y mantiene su vitalidad, el resultado clínico puede considerarse un éxito. En consecuencia, en esta revisión se analizará el procedimiento DPC y su proceso de curación posterior.

2. Antecedentes

Antecedentes internacionales

La preservación de la vitalidad pulpar ha sido ampliamente estudiada a nivel internacional, especialmente en casos de caries profundas y exposiciones pulpares accidentales. Los procedimientos de recubrimiento pulpar directo (RPD) e indirecto (RPI) se han consolidado como alternativas efectivas para evitar tratamientos invasivos, y su éxito depende de la biocompatibilidad del material, el control de la contaminación bacteriana y la calidad del sellado restaurador.

Durante décadas, el hidróxido de calcio fue el material de referencia debido a su actividad antibacteriana y su capacidad para inducir puente dentinario. Sin embargo, sus limitaciones —alta solubilidad, escasa adhesión y sellado deficiente— motivaron la investigación de biomateriales más predecibles.

Pinto et al. (2024) reportó que el MTA y el Biodentine presentaron tasas de éxito clínico y radiográfico superiores al 80%, con seguimientos de hasta tres años, mientras que el hidróxido de calcio $[Ca(OH)_2]$ mostró resultados significativamente más variables. Sin embargo, la certeza de la evidencia fue clasificada como baja debido a la heterogeneidad de los estudios y al alto riesgo de sesgo en varios de ellos.

Schwendicke y Brouwer (2016) concluyó que, aunque el MTA redujo significativamente el riesgo de fracaso en dientes permanentes en comparación con el hidróxido de calcio (RR: 0.59, IC 95%: 0.39–0.90), la calidad general de la evidencia fue baja. Además, se destacó la falta de estudios bien diseñados con exposiciones reales y seguimientos a largo plazo, lo que limita la formulación de recomendaciones definitivas sobre el uso de un material específico.

Cogulu et al. (2021) evaluó 139 molares temporales tratados con RPI en pacientes pediátricos. Los autores observaron una alta tasa de éxito clínico y radiográfico (96%), incluso con caries profundas cercanas a la pulpa. Este estudio respalda el uso del RPI como una estrategia segura y eficaz en dientes temporales, y sugiere que con diagnóstico pulpar

adecuado y buen control clínico, se puede conservar la vitalidad sin necesidad de exposición pulpar directa.

En conjunto, la evidencia internacional subraya que los biomateriales basados en silicatos de calcio constituyen alternativas de alta predictibilidad para la conservación de la vitalidad pulpar en dientes permanentes y temporales.

Antecedentes Regionales (Latinoamérica)

En Latinoamérica, el interés por evaluar terapias de vitalidad pulpar ha crecido progresivamente durante la última década. Diversos países de la región han publicado estudios en poblaciones pediátricas y adultas que confirman los beneficios del uso de materiales biocerámicos frente a opciones tradicionales como el hidróxido de calcio.

México, Colombia, Perú y Brasil, han realizado ensayos clínicos y estudios retrospectivos que reportan tasas de éxito clínico y radiográfico elevadas para Biodentine y Theracal LC, especialmente en tratamientos de recubrimiento pulpar indirecto. Estos hallazgos coinciden en destacar tres factores clave para el éxito: diagnóstico pulpar preciso, control estricto de la carga bacteriana y sellado restaurador adecuado.

Además, diferentes ensayos clínicos en la región han comparado Biodentine, Theracal LC y Dycal en dientes primarios, adolescentes y adultos, mostrando repetidamente que los materiales basados en silicato de calcio superan al hidróxido de calcio tanto en biocompatibilidad como en sellado marginal. Las revisiones sistemáticas latinoamericanas también respaldan esta tendencia, concluyendo que Biodentine es una alternativa sólida al MTA para IPT y DPC, mientras que Theracal LC presenta limitaciones principalmente en la terapia directa debido a mayor probabilidad de molestias posoperatorias.

Este cuerpo de evidencia regional, aunque más limitado en volumen comparado con el internacional, coincide en señalar que los biomateriales de nueva generación contribuyen de manera significativa a la preservación de la vitalidad pulpar en tratamientos conservadores.

Antecedentes Nacionales

En el ámbito nacional, la evidencia científica disponible sobre los resultados clínicos y radiográficos del recubrimiento pulpar directo e indirecto es limitada. A diferencia de lo reportado en otras regiones, no se identifican estudios clínicos, series de casos o investigaciones retrospectivas que analicen de manera sistemática las tasas de éxito, los factores asociados al fracaso o el comportamiento pulpar en la población local. Esta ausencia de datos dificulta la comparación con protocolos establecidos internacionalmente y resalta la necesidad de desarrollar investigaciones propias que permitan comprender mejor las características clínicas y los desafíos específicos del entorno odontológico nacional.

Debido a esta brecha en la literatura, el presente estudio adquiere relevancia al ofrecer evidencia inédita que contribuirá a guiar decisiones terapéuticas más precisas y ajustadas a la realidad clínica del país.

3. Contexto del problema

En la práctica clínica actual, uno de los principales desafíos en endodoncia conservadora es la variabilidad en los resultados de los tratamientos destinados a preservar la vitalidad pulpar. Aunque los recubrimientos pulpares directos e indirectos constituyen procedimientos mínimamente invasivos y biológicamente conservadores, los reportes clínicos evidencian que el éxito de estos tratamientos no siempre es predecible, presentando tasas de fracaso asociadas a inflamación pulpar persistente, necrosis o necesidad posterior de tratamiento endodóntico convencional. Esta situación genera incertidumbre terapéutica y limita la confianza del clínico en la aplicación sistemática de estos procedimientos, especialmente en dientes permanentes jóvenes.

Entre los factores que explican esta variabilidad se encuentran las diferencias en los criterios de selección de casos, el uso de materiales con propiedades físico-químicas y biológicas heterogéneas, y la falta de estandarización en las técnicas operatorias. En particular, el empleo de materiales con componentes resinosos, como el TheraCal LC, ha mostrado menor bioactividad y mayor propensión a generar inflamación pulpar residual, en contraste con biocerámicos como el MTA o el Biodentine, que presentan mejores resultados clínicos. Asimismo, la elección inadecuada del tipo de recubrimiento —directo o indirecto— sin un diagnóstico pulpar preciso, puede condicionar el pronóstico del tratamiento y comprometer la vitalidad del tejido.

Si esta problemática no se aborda mediante una evaluación clínica sistemática y contextualizada, se perpetuará la falta de evidencia local que oriente la toma de decisiones clínicas fundamentadas. Esto puede derivar en tratamientos innecesariamente invasivos, pérdida de dientes que podrían haberse conservado vitales, y en una disminución de la calidad de la atención endodóntica. Por tanto, resulta fundamental analizar el éxito y fracaso real de los recubrimientos pulpares directo e indirecto, con base en criterios clínicos y radiográficos objetivos, a fin de generar información científica que contribuya al fortalecimiento del enfoque conservador en endodoncia y optimice los resultados terapéuticos en la práctica odontológica.

4. Pregunta de Investigación

La conservación de la vitalidad pulpar constituye uno de los principales objetivos en la odontología conservadora moderna, especialmente ante lesiones cariosas profundas o exposiciones accidentales del tejido pulpar. Los procedimientos de recubrimiento pulpar directo e indirecto se han consolidado como alternativas terapéuticas orientadas a preservar la integridad funcional y biológica de la pulpa dental, evitando la necesidad de tratamientos más invasivos como la endodoncia. No obstante, la literatura científica reporta variaciones significativas en los resultados clínicos, atribuibles a factores como el tipo de exposición pulpar, el material biocerámico empleado, el estado clínico inicial de la pulpa, la técnica operatoria y el control del sellado marginal.

Esta diversidad de resultados plantea la importancia de identificar las condiciones clínicas que influyen directamente en el pronóstico de dichos procedimientos. Analizar los factores asociados al éxito o fracaso de los recubrimientos pulpares resulta fundamental para optimizar la toma de decisiones clínicas y mejorar la tasa de conservación pulpar en la práctica odontológica.

En este contexto, la presente investigación formula la siguiente pregunta:

¿Qué características clínicas están asociadas al éxito o fracaso del recubrimiento pulpar directo e indirecto según una serie de reportes de casos tratado en un contexto clínico odontológico?

5. Objetivos

5.1 Objetivo general

Evaluar clínicamente la efectividad y el pronóstico del recubrimiento pulpar directo e indirecto en pacientes atendidos por la tercera edición de la especialidad de Endodoncia y Microcirugía, determinando los factores clínicos y materiales que influyen en su éxito o fracaso terapéutico.

5.2 Objetivos específicos

Caracterizar las condiciones clínicas y radiográficas de los órganos dentales que motivaron la aplicación del recubrimiento pulpar directo o indirecto, considerando el diagnóstico pulpar y la extensión de la lesión cariosa.

Analizar la respuesta clínica y radiográfica de los tejidos pulpares frente a los materiales empleados en los procedimientos de recubrimiento, identificando su influencia en el éxito terapéutico.

Determinar la frecuencia y tipo de complicaciones postoperatorias asociadas a cada técnica de recubrimiento pulpar, estableciendo su relación con los resultados clínicos observados.

6. Justificación

Conveniencia del estudio

El presente estudio resulta conveniente debido a la necesidad creciente de conservar la vitalidad pulpar en procedimientos endodónticos, particularmente en casos donde existe exposición pulpar por caries profundas o traumas. Los recubrimientos pulpares directos e indirectos constituyen alternativas terapéuticas conservadoras cuyo éxito depende de múltiples factores clínicos y biológicos. Evaluar su desempeño permite establecer parámetros más seguros y predecibles en el tratamiento pulpar, lo cual beneficia tanto al profesional como al paciente al reducir la necesidad de tratamientos más invasivos como la pulpectomía o la endodoncia completa.

En el contexto de la odontología conservadora moderna, existe un creciente interés en preservar la integridad biológica de la pulpa dental. Este estudio contribuye a fortalecer la tendencia hacia tratamientos mínimamente invasivos, aportando datos clínicos relevantes que sustentan la toma de decisiones basadas en evidencia. Su realización es oportuna, ya que permitirá generar información local adaptada al entorno clínico específico, fortaleciendo el manejo personalizado del paciente.

Relevancia social

Desde una perspectiva social, la salud bucodental tiene un impacto directo en la calidad de vida de las personas. Un diagnóstico inadecuado o una elección incorrecta del tratamiento pulpar puede conducir a la pérdida prematura del diente, generando implicaciones estéticas, funcionales y económicas. Este estudio busca evitar dichos desenlaces, promoviendo la conservación de los dientes a través de intervenciones eficaces y fundamentadas en resultados clínicos reales.

El acceso limitado a tratamientos endodónticos complejos en ciertas poblaciones hace que los procedimientos conservadores como los recubrimientos pulpares sean aún más relevantes. Por tanto, evaluar su éxito o fracaso permite ofrecer alternativas accesibles y efectivas en contextos con limitaciones económicas o de infraestructura, democratizando

el acceso a tratamientos de calidad. De esta manera, la investigación adquiere un valor social al contribuir a la equidad en salud.

Valor teórico

Este estudio aporta valor teórico al enriquecer el conocimiento sobre los factores asociados al éxito o fracaso de los recubrimientos pulpares directos e indirectos. A través del análisis clínico, se busca establecer correlaciones entre variables como tipo de exposición, material utilizado, respuesta clínica del paciente y evolución del tratamiento, generando así un cuerpo de conocimientos que puede ser integrado a la literatura científica existente.

Además, el estudio fomenta el debate académico en torno a la eficacia de los biomateriales utilizados para recubrimientos, como el hidróxido de calcio, Theracal o MTA, permitiendo contrastar teorías y actualizar protocolos clínicos. Esta base teórica puede servir de sustento para futuras investigaciones experimentales o longitudinales, y eventualmente ser integrada en guías clínicas y currículos académicos de odontología.

Utilidad metodológica

Metodológicamente, esta investigación resulta útil al implementar un enfoque clínico observacional que permite evaluar directamente los resultados del tratamiento en condiciones reales de práctica odontológica. Esto brinda una aproximación práctica que puede ser replicada por otros investigadores o profesionales interesados en medir la eficacia de intervenciones conservadoras en endodoncia.

El estudio también contribuye al diseño de criterios de evaluación clínica estandarizados para valorar la evolución de los recubrimientos pulpares. La sistematización de estos criterios facilitará el seguimiento de casos, la comparación entre diferentes materiales y técnicas, y la toma de decisiones fundamentadas en datos clínicos, fortaleciendo el vínculo entre la investigación y la práctica diaria.

Implicaciones prácticas

Los hallazgos de esta investigación tendrán implicaciones prácticas significativas en la selección del tratamiento adecuado para pacientes con exposición pulpar, ayudando al clínico a predecir el pronóstico de los recubrimientos según el tipo de exposición, el material utilizado y la evolución clínica. Esto mejorará la planificación de tratamientos conservadores y la confianza del profesional en su aplicación.

Asimismo, la información obtenida permitirá optimizar recursos clínicos al evitar tratamientos innecesarios o repetitivos, y aumentar la tasa de éxito en la conservación de dientes vitales. Esto impacta positivamente en la eficiencia del servicio odontológico, la satisfacción del paciente y la sostenibilidad del tratamiento a largo plazo, posicionando a los recubrimientos pulpaes como una opción viable, efectiva y basada en evidencia.

7. Limitantes de la investigación

Este estudio presenta limitaciones metodológicas propias de los diseños retrospectivos. El análisis dependió exclusivamente de la información consignada en los expedientes clínicos, y por lo tanto, la calidad de los registros previos pudo influir en la precisión diagnóstica y en la categorización final del éxito o fracaso del tratamiento. Al ser una muestra proveniente de un único centro clínico, los hallazgos no necesariamente pueden extrapolarse a otras poblaciones ni a diferentes entornos operatorios.

Adicionalmente, existió variabilidad clínica no controlada en cuanto a la técnica y el manejo operatorio inherente a cada caso, lo cual puede modificar el pronóstico de los recubrimientos pulpares. En este estudio se incluyen procedimientos realizados con un solo material (TheraCal LC), el cual presenta propiedades biológicas y respuesta pulpares no completamente equivalentes, y la comparación directa entre ellos podría introducir sesgos de interpretación.

Finalmente, el período de seguimiento clínico fue de seis meses. Aunque este tiempo permite una evaluación inicial del desempeño terapéutico, la literatura indica que ciertos fracasos pueden manifestarse de forma tardía, superando este intervalo de observación (Li et al., 2023; Sanz et al., 2021). Por tanto, los resultados deben interpretarse considerando estas limitaciones temporales y metodológicas.

8. Marco teórico

En este apartado se presenta una revisión científica sobre los recubrimientos pulpares directo e indirecto y los materiales empleados en endodoncia conservadora. Se analizan estudios clínicos y metaanálisis recientes que demuestran una mayor eficacia del MTA y del Biodentine frente al hidróxido de calcio, debido a su bioactividad, biocompatibilidad y capacidad para inducir la formación de dentina reparativa. También se destaca el uso de TheraCal LC como alternativa fotopolimerizable, aunque con limitaciones por su menor capacidad bioinductiva.

En la revisión sistemática se describe detalladamente la estructura y fisiología de la pulpa dental, sus mecanismos de defensa, reparación y regeneración frente a agresiones cariosas, así como las pruebas diagnósticas pulpares y los criterios clínicos y radiográficos de éxito o fracaso en los recubrimientos. Finalmente, se identifican los factores que influyen en el pronóstico, entre ellos la edad, el tipo de diente, el diagnóstico pulpar, el tiempo de exposición y la localización de la lesión, concluyendo que el éxito del tratamiento depende del control de la contaminación, del sellado hermético y de la adecuada selección del material bioactivo.

8.1 Marco referencial

En su revisión sistemática y metaanálisis, Schwendicke et al. (2016) evaluaron ensayos clínicos aleatorizados que comparaban diversos materiales utilizados en el recubrimiento pulpar directo (RPD). De los 11 estudios incluidos, se observó que el uso de agregado de trióxido mineral (MTA) en dientes permanentes redujo significativamente el riesgo de fracaso en comparación con el hidróxido de calcio, con un riesgo relativo (RR) de 0.59 y un intervalo de confianza del 95 % [0.39–0.90]. Esta diferencia no fue observada en dientes temporales. Aunque la evidencia favorece al MTA, los autores advierten que la calidad de los estudios incluidos fue limitada debido al alto riesgo de sesgo, y concluyen que se requieren investigaciones clínicas a largo plazo con exposiciones reales para formular recomendaciones definitivas.

Los hallazgos del estudio evidencian una tendencia clara hacia una mayor eficacia del MTA como material para RPD en dientes permanentes. Este resultado puede atribuirse a las propiedades superiores del MTA, como su capacidad de sellado, bioactividad y potencial para inducir dentinogénesis, lo cual proporciona un entorno favorable para la recuperación pulpar. Sin embargo, el hecho de que la mayoría de los estudios incluidos presentaran alto riesgo de sesgo limita la solidez de la evidencia, y plantea la necesidad de un enfoque más riguroso en futuras investigaciones. A pesar de estas limitaciones metodológicas, los resultados sugieren que el MTA representa una alternativa más confiable frente al hidróxido de calcio tradicional, especialmente en casos donde se busca prolongar la vitalidad pulpar y evitar procedimientos invasivos como la endodoncia.

En la revisión sistemática y metaanálisis de ensayos clínicos aleatorizados realizada por Pinto et al. (2024), se evaluó la tasa de éxito del recubrimiento pulpar directo en dientes permanentes utilizando materiales bioactivos. Los resultados mostraron una tasa de éxito clínico acumulada del 85,7 %, con un seguimiento promedio entre 12 y 24 meses. Entre los materiales estudiados, Biodentine, TheraCal LC y variantes de MTA fueron los más comúnmente utilizados. La revisión destacó que el éxito del tratamiento estuvo estrechamente relacionado con una correcta técnica clínica, el control de la hemorragia pulpar y el uso de restauraciones definitivas adecuadas.

Este metaanálisis refuerza la relevancia del uso de materiales bioactivos en procedimientos conservadores de la pulpa dental, posicionando al RPD como una opción terapéutica eficaz cuando se aplican protocolos clínicos adecuados. La elevada tasa de éxito puede explicarse por las propiedades bioactivas y biocompatibles de estos materiales, que promueven la formación de dentina reparadora, sellan eficazmente el sitio de exposición y disminuyen el riesgo de filtración bacteriana. Además, el estudio subraya la importancia del criterio clínico y del aislamiento absoluto, factores que pueden ser determinantes en el pronóstico del tratamiento. Estos hallazgos respaldan el uso del RPD como una alternativa viable al tratamiento endodóntico en dientes con exposiciones pulpares controladas.

En su revisión sobre los enfoques actuales del recubrimiento pulpar, Alp y Ulusoy (2024) analizaron diversos materiales utilizados para conservar la vitalidad pulpar tanto en

recubrimientos directos como indirectos. El estudio destacó que, aunque el hidróxido de calcio sigue siendo ampliamente utilizado, materiales más recientes como el agregado de trióxido mineral (MTA), el cemento de silicato tricálcico fotopolimerizable, Biodentine, y los biocerámicos han demostrado mejores propiedades clínicas y biológicas. En especial, se enfatizó la bioactividad, la capacidad de sellado y la inducción de dentina reparadora como ventajas clave de los materiales más modernos frente al hidróxido de calcio, que presenta mayor solubilidad y menor resistencia mecánica.

Los resultados de esta revisión evidencian una clara transición en la odontología restauradora hacia el uso de biomateriales avanzados en el manejo conservador de la pulpa. El MTA, Biodentine y otros biocerámicos superan al hidróxido de calcio al ofrecer un microentorno más favorable para la regeneración tisular y la formación de puente dentinario. Esta superioridad puede atribuirse a su menor solubilidad, mayor capacidad de sellado contra la microfiltración y a su acción biocompatible con los tejidos pulpares. Desde una perspectiva clínica, esto sugiere que la selección del material para recubrimiento pulpar no debe basarse únicamente en la tradición o la disponibilidad, sino en criterios de biofuncionalidad y evidencia científica actual, para maximizar el éxito del tratamiento conservador.

En un ensayo clínico aleatorizado a 36 meses, Peskersoy et al. (2020) evaluaron la eficacia de cinco materiales a base de silicato de calcio utilizados como agentes de recubrimiento pulpar en dientes permanentes con caries profundas. El estudio incluyó 525 dientes en 213 pacientes y se dividieron en cinco grupos según el material aplicado. Los resultados clínicos y radiográficos mostraron que el MTA (86,3% y 85,4%) y Biodentine (79,4% y 80,1%) presentaron las tasas de éxito más elevadas. Aunque TheraCal LC y Dycal mostraron porcentajes ligeramente inferiores (alrededor del 72–73% y 69–70%, respectivamente), la diferencia no fue estadísticamente significativa ($p > 0.05$). Se encontró que el tamaño de la exposición pulpar afectó significativamente el éxito solo en los grupos de materiales fotopolimerizable ($p < 0.05$), donde MTA y Biodentine fueron más eficaces que TheraCal LC en exposiciones amplias.

Los hallazgos de este estudio confirman que los cementos bioactivos como el MTA® y Biodentine son materiales altamente eficaces para el recubrimiento pulpar directo, incluso en condiciones clínicas desafiantes como exposiciones pulpares extensas. Su éxito puede explicarse por su capacidad para inducir la formación de dentina reparadora, su sellado hermético y su alta biocompatibilidad. En cambio, aunque los materiales fotopolimerizable como TheraCal LC® ofrecen facilidad de uso clínico y manipulación, parecen presentar limitaciones en situaciones más complejas, posiblemente por su menor capacidad bioinductiva y mayor susceptibilidad a filtraciones marginales. Estos resultados refuerzan la necesidad de considerar el tipo de exposición y las propiedades físico-biológicas del material en la selección clínica, priorizando aquellos con mayor respaldo en estudios longitudinales como MTA® y Biodentine.

En su revisión de literatura, Granados-Laura et al. (2022) analizaron el papel de los cementos a base de silicato de calcio (CSC) en el éxito del recubrimiento pulpar directo (RPD). El estudio expone que, a diferencia del tradicional hidróxido de calcio, los CSC presentan características superiores como bioactividad, biocompatibilidad, menor tiempo de fraguado, mayor capacidad de sellado y resistencia mecánica, lo que favorece su desempeño clínico. Se identificaron diversas formulaciones, entre ellas el Biodentine, el MTA y cementos tricálcicos modificados, todos los cuales mostraron tasas de éxito clínico elevadas. Asimismo, se detallaron los mecanismos de acción de estos materiales, incluyendo la liberación de iones cálcicos, la formación de una capa de hidroxiapatita y la estimulación de la dentinogénesis reparativa.

La revisión realizada destaca cómo los avances en la formulación de los CSC han transformado el abordaje conservador de la pulpa dental. Estos materiales no solo ofrecen propiedades fisicoquímicas mejoradas frente al hidróxido de calcio, sino que además promueven una respuesta biológica más favorable para la cicatrización pulpar. La liberación controlada de iones y su capacidad de interactuar con el tejido dentinario estimulan la formación de dentina tubular, promoviendo un puente biológico más estable y duradero. Además, su resistencia mecánica y capacidad de sellado reducen la posibilidad de microfiltración, uno de los factores asociados al fracaso del RPD. Estos aspectos posicionan

a los CSC como la opción terapéutica preferente en tratamientos mínimamente invasivos enfocados en preservar la vitalidad pulpar.

En un estudio retrospectivo llevado a cabo por Llena et al. (2021) con el objetivo de evaluar y comparar las tasas de éxito del recubrimiento pulpar directo (RPD) e indirecto (RPI) en niños entre 6 y 14 años. Se analizaron 232 tratamientos registrados en un servicio público de salud dental, considerando como criterio de éxito la funcionalidad del diente sin signos clínicos ni radiográficos de afectación pulpar o periapical. Los resultados mostraron que el recubrimiento pulpar indirecto (RPI) alcanzó una tasa de éxito significativamente mayor (99,4%) en comparación con el recubrimiento pulpar directo (RPD) (84,6%, $p = 0,01$). Además, la presencia de hipomineralización incisivo-molar (MIH) influyó negativamente en los resultados, ya que el éxito fue menor en dientes afectados por esta condición ($p = 0,01$). La media de supervivencia fue de $14,07 \pm 1,30$ meses para el RPD y de $15,98 \pm 0,80$ meses para el RPI ($p = 0,07$).

Este estudio resalta la alta eficacia del recubrimiento pulpar indirecto, particularmente en dientes permanentes jóvenes sin alteraciones estructurales como la MIH. El menor éxito del recubrimiento directo podría estar asociado a la exposición pulpar directa y a la mayor susceptibilidad del tejido a sufrir daño irreversible, especialmente en pacientes con MIH, donde la integridad estructural del esmalte y la dentina está comprometida. La mayor tasa de éxito del RPI puede explicarse por su carácter menos invasivo, al evitar la exposición pulpar, permitiendo la conservación del tejido vital en condiciones más controladas. Estos hallazgos refuerzan la importancia de una evaluación individualizada del caso clínico, especialmente en dentición joven, y posicionan al RPI como una estrategia conservadora altamente efectiva, siempre que se realice bajo criterios diagnósticos adecuados.

En el contexto del tratamiento conservador de lesiones cariosas profundas, la terapia pulpar indirecta (IPT) ha mostrado resultados favorables en dientes permanentes jóvenes. Un estudio clínico aleatorizado realizado por Rahman y Goswami (2022) comparó la eficacia de tres materiales: Theracal LC, Biodentine y Dycal, como agentes de recubrimiento pulpar indirecto en molares permanentes jóvenes con caries profundas. Se

evaluaron 60 molares en 55 pacientes pediátricos mediante seguimiento clínico y radiográfico durante 24 meses. Los resultados mostraron tasas de éxito del 100% con Theracal LC, 94.4% con Biodentine y 77.8% con Dycal, siendo estadísticamente significativa la superioridad de Theracal ($p=0.03$). Este estudio refuerza la eficacia de los materiales a base de silicato de calcio como opciones viables para preservar la vitalidad pulpar, destacando el potencial del Theracal LC como material de elección en IPT.

Otro estudio clínico, evaluó la eficacia de Biodentine frente a Dycal como agentes de recubrimiento pulpar indirecto en dientes permanentes jóvenes con lesiones cariosas profundas. Durante distintos períodos de seguimiento clínico y radiográfico, se observó una tasa de éxito clínico del 100 % para Biodentine y del 92.6 % para Dycal; radiográficamente, Biodentine mantuvo un éxito del 100 %, mientras que Dycal presentó un 85.2 % ($P > 0.05$). Este trabajo resalta la capacidad sellante y biocompatibilidad de Biodentine como material eficaz para IPT.

En un reciente meta-análisis que incluyó ensayos clínicos en dientes permanentes maduros, se compararon varios materiales bioactivos (Biodentine, Theracal LC, CEM, $\text{Ca}(\text{OH})_2$) frente al MTA en tratamientos de vitalidad pulpar (capping directo/indirecto, pulpotomía). Se concluyó que en capping directo a 24 meses, Biodentine tuvo un rendimiento equivalente a MTA, mientras que Theracal LC mostró mayor tasa de falla en comparación (OR significativamente mayor). En IPT, no se observó diferencia significativa en fracaso entre Biodentine y MTA a 6 y 12 meses. Esta evidencia sistemática respalda el uso de Biodentine como alternativa fiable al MTA y advierte sobre limitaciones del Theracal en ciertos escenarios.

En terapia pulpar indirecta, diversos ensayos clínicos han comparado Biodentine y TheraCal LC frente a Dycal en diferentes poblaciones: niños, adolescentes y adultos. En dientes primarios, un ensayo aleatorizado reportó tasas de éxito similares entre Biodentine y TheraCal LC, ambas superiores a Dycal durante un seguimiento clínico-radiográfico de hasta 24 meses.

En una cohorte de adultos con caries profundas, Biodentine demostró porcentajes de éxito del 95.2 % en IPT y del 96 % en DPC, destacándose por encima de Dycal y TheraCal PT a los 12 meses.

En molares permanentes jóvenes tratados mediante IPT, TheraCal mostró mayor inducción de dentina comparado con RMGIC y Dycal, aunque sin diferencia en sintomatología clínica en el periodo evaluado. Finalmente, una revisión sistemática con metaanálisis concluye que Biodentine es una alternativa confiable al MTA, con excelentes tasas clínicas y radiográficas a medio plazo, mientras que TheraCal LC presenta limitaciones especialmente en la terapia directa debido a mayor propensión a molestias posoperatorias

8.2 Marco conceptual

La pulpa dental es un tejido conjuntivo laxo altamente especializado, ubicado en el interior de la cavidad pulpar y rodeado por dentina. Contiene células (odontoblastos, fibroblastos, células madre mesenquimales), matriz extracelular, fibras colágenas vasos sanguíneos y fibras nerviosas sensoriales y simpáticas. Su principal función es la formación de dentina, la nutrición del complejo dentino-pulpar, la sensibilidad y la defensa inmunológica.

El suministro vascular es abundante y está regulado por la microcirculación, que mantiene el metabolismo pulpar y favorece los procesos de reparación.

La inervación, principalmente aferente del nervio trigémino, permite la detección de estímulos mecánicos, térmicos y químicos, lo que resulta esencial en la respuesta defensiva frente a caries y otros agentes agresores.

Ante agresiones como caries profundas, traumatismos o procedimientos operatorios, la pulpa puede activar respuestas inflamatorias de intensidad variable. Estas respuestas incluyen vasodilatación, aumento de la permeabilidad vascular y migración de células inflamatorias.

Si la agresión es moderada, los odontoblastos estimulan la formación de dentina terciaria (reaccional o reparativa) que actúa como barrera protectora. En casos de

agresiones más severas, puede ocurrir necrosis focal o inflamación irreversible, comprometiendo la viabilidad del tejido pulpar.

La capacidad reparativa de la pulpa esta mediada por células progenitoras y factores de crecimiento que inducen la diferenciación odontoblásticas y la síntesis de matriz dentinaria. En lesiones limitadas, esta reparación puede culminar con la formación de un puente dentinario continuo, observable radiográficamente. El éxito de estos procesos depende de un microentorno controlado, libre de contaminación bacteriana y con aporte vascular suficiente, lo que justifica la importancia de un sellado hermético en los procedimientos de recubrimiento pulpar.

Zonas de la pulpa

Clásicamente, en forma didáctica, se describen 4 zonas en la pulpa dental. Una capa de odontoblastos, subyacente a la dentina, por debajo de esta, una zona pobre en células. En el centro del tejido, encontramos arteriolas, vénulas, capilares, fibras nerviosas y algunas células, lo cual se denomina pulpa propiamente dicha. Entre esta última y la zona pobre en células, se destaca una zona de abundante contenido celular.

La capa de odontoblastos circunscribe la zona más periférica de la pulpa. El cuerpo de estas células se encuentra en la pulpa mientras que unas prolongaciones citoplasmáticas (el proceso odontoblástico) se proyectan desde el cuerpo celular hacia el interior de la dentina. En esta capa, se pueden evidenciar algunas terminales nerviosas que constituyen el plexo de Raschkow, capilares sanguíneos, fibras colágenas, proteoglicanos y algunas células dendríticas que expresan moléculas del complejo mayor de histocompatibilidad (MHC) Clase II.

Hacia el centro de la pulpa encontramos una zona acelular, que permite la difusión de sustratos y nutrientes, así como también desechos del metabolismo odontoblástico. Esta zona acelular, también conocida como zona oligocelular de Weil, no es un espacio vacío, sino que está constituido principalmente por matriz extracelular rica en proteoglicanos, pequeñas arteriolas y vénulas, fibras amielínicas y prolongaciones de fibroblastos. Esta zona puede variar de espesor de acuerdo con el estado metabólico de los odontoblastos, en los

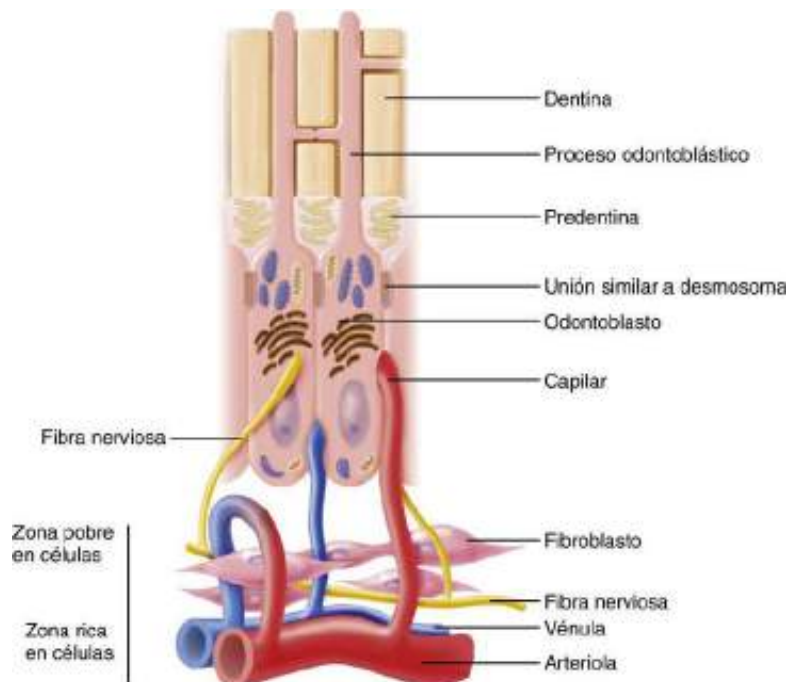
primeros años de formación de la pieza dentaria donde los odontoblastos presentan un elevado nivel metabólico suele ser difícil de identificar en preparados histológicos.

Si seguimos profundizando hacia la pulpa propiamente dicha, nos encontramos con la zona rica en células. Podemos encontrar células mesenquimales indiferenciadas, linfocitos, macrófagos y fibroblastos. Es por la mayor densidad de fibroblastos que se pueden diferenciar la zona rica en células de la pulpa propiamente dicha.

Así como la zona pobre en células varía en espesor de acuerdo con el estado metabólico de los odontoblastos, la zona rica en células lo hace dependiendo de la localización, es mucho más prominente y abundante en la pulpa coronaria que en la radicular.

El centro de la pulpa aloja los vasos sanguíneos de mayor calibre, las fibras nerviosas, fibroblastos, células inmunocompetentes y células indiferenciadas. Estas últimas dos suelen tener una localización perivascular característica.

Figura 1
Zonas de la pulpa



Nota. Esquema de la capa de odontoblastos de la región subodontoblástica de la pulpa. Imagen Cohen. *Vías de la pulpa* (11.ª ed.). Elsevier.

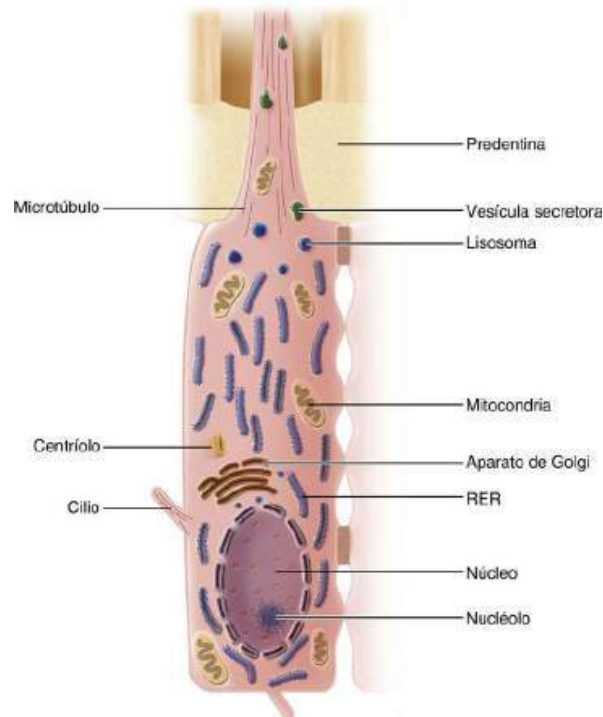
Células de la Pulpa

Odontoblastos. Los odontoblastos son las células más diferenciadas de la pulpa dental, situadas en la periferia pulpar y subyacentes a la dentina. Estructuralmente presentan un cuerpo celular, que constituye la zona odontoblástica de la pulpa y una prolongación citoplasmática que atraviesa la predestina y se aloja en los túbulos dentinarios denominada proceso odontoblástico. La extensión de este último en el interior de la dentina es un punto muy controversial. Algunos estudios demuestran que su extensión promedio oscila entre 0,1 a 1 mm. Otros trabajos, realizados con microscopio electrónico de barrido, demuestran que puede llegar hasta la unión amelo dentinaria. Se ha sugerido que el proceso odontoblástico ocupa toda la longitud de los túbulos solo en las primeras fases del desarrollo, mientras que en un diente adulto las prolongaciones pueden presentar distintas longitudes, alcanzando en algunos casos la dentina periférica.

Morfológicamente, los odontoblastos, pueden presentar variaciones de acuerdo con su actividad funcional (columnares en los estadios de mayor actividad y cuboides en los estados de reposo) y a la ubicación (columnares en la porción coronaria, achatándose a medida que se extienden hacia los conductos radiculares). Lo mismo ocurre con su ultraestructura, los odontoblastos presentan todas las organeras características de las células secretoras, las cuales varían en número y disposición en concordancia con su estado funcional. Presentan un núcleo, con varios nucleolos, polarizado en el extremo basal, un retículo endoplasmático rugoso prominente cuyas cisternas se disponen paralelas al eje longitudinal del cuerpo celular.

El complejo de Golgi aparece muy desarrollado, siempre con una ubicación supranuclear con numerosas vacuolas de transporte en la porción inmadura y otras vacuolas secretorias en el extremo maduro. Por último, cabe destacar el elevado número de mitocondrias distribuidas por todo el cuerpo celular.

Figura 2
Odontoblasto



Nota. Esquema de un odontoblasto totalmente desarrollado. Imagen Cohen. Vías de la pulpa (11.ª ed.). Elsevier.

Son los responsables de la síntesis y secreción del componente orgánico de la dentina y la predestina (colágeno, proteoglicanos y otras proteínas no colágenas) el cual secretan, según propuso Linde, en dos niveles hipotéticos. Un primer nivel mayoritario, en la porción más apical del cuerpo celular, donde abunda la secreción de proteoglicanos y colágeno. El segundo nivel de secreción ocurre en la porción del proceso odontoblástico que se encuentra sumergido en la predestina y está cerca del frente de mineralización. A este nivel, se secretan proteínas no colágenas. Este grupo de proteínas están implicadas en el proceso de mineralización ya que actúan como centros de cristalización para la hidroxiapatita.

El odontoblasto secreta matriz metaloproteasas (MMP), enzimas que degradan los proteoglicanos y remodelan la matriz de la predestina favoreciendo la mineralización. Para que este proceso tenga lugar, es necesario un gran aporte de nutrientes, entre ellos, iones de calcio y fosfato para permitir el depósito de la hidroxiapatita. Estos iones provienen de

capilares subodontoblásticos, son transportados a través del cuerpo celular por vacuolas (o bien atraviesan el espacio interodontoblástico) y almacenados en el complejo de Golgi.

Posteriormente serán vertidos al medio por exocitosis a través de vacuolas junto a una enzima, la fosfatasa alcalina. Esta enzima también está asociada con el transporte de calcio al interior de la célula y con la remoción del pirofosfato, sustancia que inhibe la mineralización. Las vesículas proveen el ambiente necesario para la formación del cristal de hidroxiapatita, que se orienta siguiendo la disposición de las fibras colágenas.

Fibroblastos. Son las células más abundantes del tejido conectivo pulpar, especialmente en la corona, donde forman la capa rica en células. Los fibroblastos pulpares son células fusiformes con núcleos ovoides y numerosas prolongaciones, aunque su morfología, como la de los odontoblastos. Presentan las organelas de las células secretorias, a saber, un aparato de Golgi muy desarrollado, un núcleo polarizado y un retículo endoplasmático rugoso abundante. Los fibroblastos son células multifuncionales, forman dentina reparativa, mantienen y regulan el recambio de la matriz extracelular fibrilar y amorfa (sintetizan y secretan la mayor parte de los componentes extracelulares, es decir, el colágeno -tipo I y III- y la sustancia fundamental). Por otro lado, tienen la capacidad de degradar el colágeno como respuesta ante distintos estímulos fisiológicos del medio interno.

Células Mesenquimáticas Indiferenciadas. Estas células derivan del ectodermo de las crestas neurales. Poseen abundante citoplasma y prolongaciones citoplasmáticas periféricas lo que les confiere una forma estrellada. Constituyen las células de reserva de la pulpa por su capacidad de diferenciarse en nuevos odontoblastos o fibroblastos, según el estímulo que actúe. Si bien se las encuentra principalmente bajo los odontoblastos en la zona rica en células.

Linfocitos. Son las células responsables de la especificidad en la respuesta inmunológica. Hay dos grandes grupos de linfocitos, los B y los T. Los linfocitos B son aquellos que se diferencian en células productoras de anticuerpos y cumplen un papel fundamental en la inmunidad humoral. Los linfocitos T, por el contrario, modulan la

respuesta inmunológica desencadenada por proteínas antigénicas. A su vez esta última población se subdivide en linfocitos citotóxicos (CD8+) y héller (CD4+). Los primeros cumplen la función de causar la lisis de aquellas células que expresen antígenos extraños, mientras que los segundos, tras ser activados, segregan diferentes citoquinas como IL-2 e Interferón γ (linfocitos T helper1) e IL- 4, 5 y 6 (linfocitos T helper2).

Los linfocitos T son residentes normales de la pulpa sana encontrándose ampliamente diseminados entre los vasos pulpares, mientras que es raro encontrar linfocitos B y células plasmáticas (que es la forma madura y productora de anticuerpos de los linfocitos B). Los linfocitos T participan en la respuesta inmunológica inicial; estas células se activan mediante mecanismos inmunológicos ante la presencia de antígenos provenientes de la caries liberando linfoquinas que provocan vasodilatación pulpar.

Macrófagos. Son monocitos que han abandonado el torrente sanguíneo y entran en los tejidos. Los diferentes fenotipos de macrófagos dependerán de las moléculas de superficie que presenten al diferenciarse y activarse. Normalmente, se los encuentra en los tejidos fagocitando células muertas o heridas y partículas que reconozcan como extrañas. Cuando son activados, adquieren mayor movilidad y capacidad fagocitaria, así como también aumenta el número de biomoléculas responsables de la defensa pulpar (enzimas bactericidas, citoquinas, factores de crecimiento y radicales libres de oxígeno). Cuando son requeridos y estimulados correctamente, también pueden expresar moléculas del complejo mayor de histocompatibilidad clase II y actuar como células presentadoras de antígenos para los linfocitos T.

Células Dendríticas. Son leucocitos derivados del tejido hematopoyético de amplia distribución en los tejidos. Se caracterizan por sus numerosas prolongaciones; por expresar constitutivamente moléculas del complejo mayor de histocompatibilidad clase II; por su alta movilidad; su escasa actividad fagocitaria; y, su importante capacidad para presentar antígenos a los linfocitos T. Se las suele encontrar en la zona linder a los odontoblastos y adyacentes a los vasos sanguíneos pulpares. En el tejido pulpar pueden actuar de dos

maneras: a) durante la respuesta inflamatoria inicial son las únicas células que pueden estimular a los linfocitos T naive almacenados en los ganglios linfáticos; b) presentando antígenos a los linfocitos T de memoria residentes de la pulpa (respuesta inmunológica secundaria).

Inervación

La inervación de la pulpa incluye fibras que llevan información al Sistema Nervioso Central (aférentes), que conducen los impulsos sensoriales; y neuronas autónomas que permiten la modulación de la microcirculación y la dentinogénesis (eferentes).

Las fibras nerviosas sensoriales pueden clasificarse de acuerdo con su función y la velocidad de conducción. (Tabla 1)

Tabla 1
Clasificación de fibras sensoriales

Tipo de fibra	Función	Velocidad de Conducción (m/s)
Aα	Motora, propiocepción.	70-120
Aβ	Presión, tacto.	30-70
Aγ	Motora en los usos musculares	13-30
Aδ	Dolor, temperatura, tacto	6-30

Nota. Clasificación de las fibras nerviosas sensoriales de acuerdo a su función y la velocidad de conducción.

Las fibras sensoriales provienen del trigémino e ingresan a través del foramen en estrecha relación con los vasos. Los nervios sensitivos (aférentes) más grandes se encuentran en la zona central de la pulpa y se dirigen coronal y periféricamente dividiéndose en unidades cada vez más pequeñas. Subyacente a la zona rica en células, los nervios se ramifican extensamente, formando la capa parietal de nervios, conocida también como plexo de Raschkow. Muchas de estas fibras entran a la zona odontoblástica donde pasan y rodean a los odontoblastos y algunas penetran en la predestina y aun en la dentina. En la pulpa podemos encontrar, principalmente, dos tipos de fibras nerviosas sensoriales:

mielínicas (fibras A) y amielínicas (fibras C). Las fibras A que encontramos son las A β y A δ (casi el 90%), ambas inervan los túbulos dentinarios y se estimulan por el movimiento del fluido dentinario. Las fibras A β son las más sensibles a este estímulo. (Tabla 2)

Tabla 2

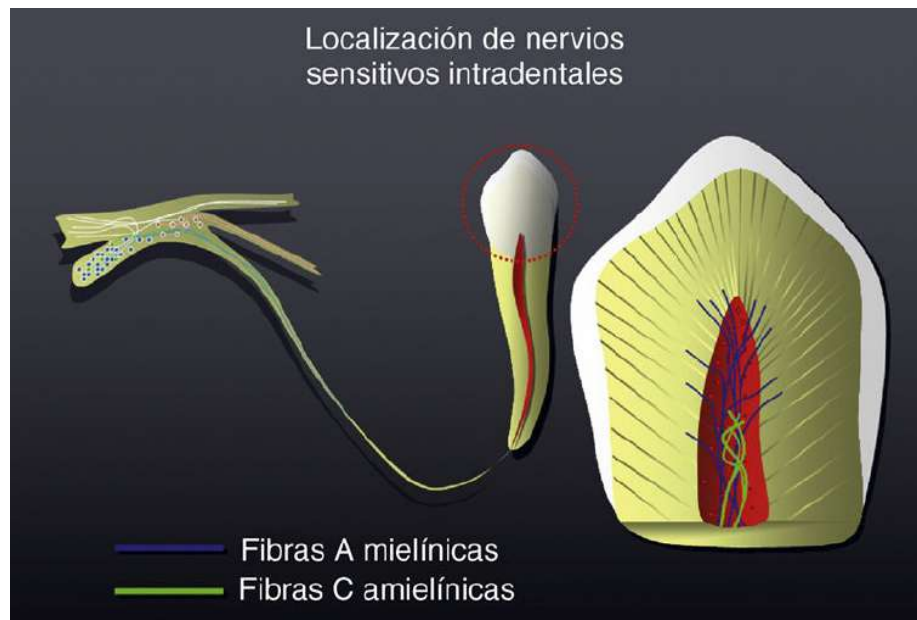
Características de las fibras sensoriales

Fibra	Capa de mielina	Localización	Respuesta dolorosa	Umbral de estímulo
A β	Si	Principalmente en la corona de la pieza dentaria en la periferia pulpar	Aguda, punzante	Bajo
C	No	En el estroma pulpar	Urente	Alto

Nota. La tabla describe de las fibras sensoriales A β , C, respuesta dolorosa y umbral de estímulo.

Figura 3

Localización de las fibras A y C en la pulpa dental



Nota. En la figura se observa las fibras A mielínicas localizadas en la periferia de la pulpa y penetran en la parte interna de la dentina. Las fibras C amielínicas se localizan en la zona más profunda de la pulpa central. Imagen tomada de Cohen. *Vías de la pulpa* (11.ª ed.). Elsevier.

La inervación simpática de las piezas dentarias procede del ganglio cervical superior, a partir de allí viajan junto con el nervio carotideo interno, se unen al ganglio de Gasser y llegan a las piezas dentarias a través de las ramas maxilar y mandibular del trigémino. En la pulpa adulta, forman plexos alrededor de las arteriolas. La estimulación de estas fibras provoca la constricción arteriolar y una disminución del flujo sanguíneo. Estas fibras se encuentran en la parte más profunda de la pulpa.

Las fibras nerviosas de la pulpa dentaria cumplen principalmente dos funciones, por un lado, monitorean las sensaciones dolorosas, y por otro participan en la regulación de la respuesta inflamatoria.

El dolor pulpar es causado principalmente por el movimiento del fluido dentinario (teoría hidrodinámica del dolor) y por lesiones pulpares. Las fibras A son activadas por los estímulos hidrodinámicos, mientras que las C (por su mayor profundidad) se ven afectadas solo cuando hay una lesión en el tejido.

Las fibras nerviosas pulpares contienen neuropéptidos como el péptido relacionado con el gen de la calcitonina, la sustancia P y la neuro cinina A. La liberación de estas moléculas ocurre ante la lesión tisular, produciendo vasodilatación, contribuyendo a la inflamación y a la cicatrización de las heridas.

Funciones de la Pulpa

Por todo lo expuesto, se puede resumir que las funciones de la pulpa son:

Arquitectónica. La formación de dentina ocurre a través de toda la vida del diente con ritmos diferentes y en formas diversas. La dentina primaria es la que se forma durante el desarrollo embrionario y post embrionario del diente, es tubular y regularmente acomodada porque los odontoblastos no están superpuestos y el diente está sujeto a mínimos estímulos (no hay estímulos oclusales constantes). A medida que las fuerzas y estímulos funcionales se ejercen sobre el diente (masticación), el depósito de dentina aumenta. Mientras los odontoblastos secretan la matriz orgánica, se retraen hacia el centro de la cavidad pulpar, se amontonan y su dirección se altera. La dentina producida se vuelve

curvilínea y contiene menos túbulos por unidad de superficie. Este tipo de dentina ha recibido apropiadamente el nombre de dentina secundaria.

Sensitiva. la pulpa dental como cualquier otro tejido conjuntivo, requiere un aporte nervioso para proporcionar sus dos funciones primarias que están relacionadas: control vasomotor y defensa. La inervación vasomotora controla los movimientos de la capa muscular de la pared de los vasos sanguíneos, que provoca expansión (vasodilatación) o contracción (vasoconstricción). Dicho control regula el volumen sanguíneo y la cantidad de fluido sanguíneo de una arteriola en particular. Esto, a su vez, afecta el intercambio de líquidos entre el tejido y los capilares e influye en la intensidad de la presión intrapulpar. Un envío persistente de impulsos nerviosos hacia el Sistema Nervioso Central (aférente) y un retorno del flujo de impulsos desde el mismo (eferente) a las células musculares lisas de la pared de los vasos sanguíneos (túnica media) puede iniciar la primera fase de la inflamación, es decir una vasoconstricción transitoria seguida por vasodilatación. La supervivencia de cualquier organismo viviente depende de su habilidad para reconocer, responder y adaptarse a los cambios agresivos en el ambiente donde vive. Esta función nerviosa y defensiva básica es aplicable a la pulpa dental.

Defensiva. los procedimientos operatorios, caries, abrasión, atrición y erosión producen episodios de formación rápida de dentina de forma desorganizada. Este es un mecanismo defensivo para compensar la pérdida dentinaria localizada en la superficie del diente. De esta manera, la pulpa dental busca mantenerse aislada del medio bucal.

Nutritiva. la pulpa dental debe mantener la vitalidad de la dentina aportando oxígeno y nutrientes a los odontoblastos, así como procurar un eficiente drenaje de los subproductos metabólicos producidos por los diferentes grupos celulares. El logro de la función nutritiva es posible por la rica red capilar periférica (plexo capilar subodontoblástico) y sus numerosas proyecciones a la zona odontoblástica. Los sustratos metabólicos hidrosolubles y los componentes plasmáticos se filtran a través de la pared capilar. Esto ocurre cuando la presión dentro del capilar proveniente del bombeo cardiaco (presión hidrostática) es mayor que la presión tisular (presión osmótica) de la pulpa. El

líquido tisular reingresa al capilar en su terminal venosa, cuando la diferencia de la presión osmótica que favorece la reabsorción excede la presión hidrostática que favorece la filtración.

Respuesta pulpar a la caries

El avance de microorganismos invasores en lesiones cariosas es la causa fundamental de la inflamación de la pulpa y de la posible necrosis tisular. Durante la caries activa, las bacterias grampositivas acidógenas, en su mayoría estreptococos y lactobacilos orales, producen subproductos metabólicos que desmineralizan el esmalte y la dentina. Las respuestas inmunitarias y la inflamación de la pulpa se producen cuando el frente de la caries avanza 1,5 mm en la pulpa y los antígenos y metabolitos bacterianos se difunden a través de los túbulos dentinarios. El principal subproducto en las lesiones activas de caries es el ácido láctico, que contribuye a la desmineralización de la estructura dental. Si la agresión bacteriana continua, la respuesta inmunitaria celular induce una mayor inflamación y edema, caracterizados inicialmente por dolor pulpar.

La invasión por caries queda bloqueada inicialmente por la respuesta inmunitaria innata de protección, que progresa a respuesta inmunitaria adaptativa cuando las bacterias abordan directamente la pulpa. Los microbios que inician el avance de la caries se encuentran en primer lugar con un flujo positivo de salida de líquido dentinario, caracterizado por depósito de inmunoglobulinas y proteínas del suero que frenan la difusión de antígenos bacterianos.

Mecanismos de reparación y regeneración pulpar

El objetivo primordial del tratamiento de la pulpa vital es el de fomentar la formación de una barrera tisular dura después de la lesión. El proceso se inicia cuando las células de tipo odontoblasto regeneradas, reclutadas de la zona rica en células y de la capa subodontoblastica, promueven la reparación de los defectos pulpodentales después de la migración de tejido muy vascularizado hasta el sitio de la lesión. El proceso de reparación posterior al recubrimiento pulpar se caracteriza por cuatro etapas: 1) Inflamación moderada, 2) Reclutamiento y avance de. Células progenitoras, y 4) diferencias terminales.

Datos demostrados subrayan el papel de la inflamación como requisito previo para la reparación de los tejidos.

Las células progenitoras de tipo osteoblasto/odontoblasto responsables de la formación de puentes reparadores calcificados son fibroblastos, células inflamatorias que sufren conversión fenotípica o células madre potencialmente residentes, activadas por las activadas por las citocinas que se liberan durante el proceso inflamatorio. La diferenciación de las células progenitoras también puede verse modulada durante la inflamación por la activación de las células denticíticas presentadoras de antígeno o pueden desencadenarse por intervención de receptores de membrana específicos de odontoblastos y fibroblastos.

Durante la cicatrización, la calcificación inicial que se produce inmediatamente después de la amputación de pulpa se caracteriza por proliferación de vesículas en la matriz extracelular situada entre las células en formación y la superficie pulpar lesionada. La formación de cristales aciculares y de material osmófilo en el interior de las vesículas continúa con la acumulación de cristales y agregados en los frentes calcificados, junto con la desaparición de la membrana. Vesicular. Los cristales producidos durante el proceso de calcificación están unidos a fosfatos y a iones de calcio, de manera similar a cuanto ocurre en procesos de calcificación fundamentales que muestran otros tejidos calcificados normales y patológicos.

Diagnósticos pulpares

La pulpa normal es una categoría de diagnóstico clínico en la que la pulpa no presenta síntomas y normalmente responde a las pruebas pulpares. Aunque la pulpa puede no ser histológicamente normal, una pulpa “clínicamente” normal produce una respuesta leve o transitoria a la prueba de frío térmico, que no dura más de uno o dos segundos después de que se elimina el estímulo. No se puede llegar a un diagnóstico probable sin comparar el diente en cuestión con los dientes adyacentes y contralaterales. Es mejor probar primero los dientes adyacentes y los dientes contralaterales para que el paciente se familiarice con la experiencia de una respuesta normal al frío.

La pulpitis reversible se basa en hallazgos subjetivos y objetivos que indican que la inflamación debe resolverse y la pulpa debe volver a la normalidad después de un

tratamiento adecuado de la etiología. El malestar se experimenta cuando se aplica un estímulo como un frío o un dulce y desaparece un par de segundos después de la eliminación del estímulo. Las etiologías típicas pueden incluir dentina expuesta (sensibilidad dentinaria), caries o restauraciones profundas. No hay cambios radiológicos significativos en la región periapical del diente sospechoso y el dolor experimentado no es espontáneo. Después del tratamiento de la etiología (por ejemplo, eliminación de caries más restauración; recubrimiento de la dentina expuesta), el diente requiere una evaluación adicional para determinar si la “pulpitis reversible” ha vuelto a su estado normal. Aunque la sensibilidad dentinaria per se no es un proceso inflamatorio, todos los síntomas de esta entidad imitan los de una pulpitis reversible.

La pulpitis irreversible sintomática se basa en hallazgos subjetivos y objetivos de que la pulpa vital inflamada es incapaz de curarse y que está indicado el tratamiento de conducto. Las características pueden incluir dolor agudo ante el estímulo térmico, dolor persistente (a menudo 30 segundos o más después de la eliminación del estímulo), espontaneidad (dolor no provocado) y dolor referido. A veces, el dolor puede verse acentuado por cambios posturales, como acostarse o inclinarse, y los analgésicos de venta libre suelen ser ineficaces.

Las etiologías comunes pueden incluir caries profundas, restauraciones extensas o fracturas que exponen los tejidos pulpaes. Los dientes con pulpitis irreversible sintomática pueden ser difíciles de diagnosticar porque la inflamación aún no ha alcanzado los tejidos periapicales, por lo que no produce dolor ni molestias a la percusión. En tales casos, la historia dental y las pruebas térmicas son las herramientas principales para evaluar el estado pulpar.

La pulpitis irreversible asintomática es un diagnóstico clínico basado en hallazgos subjetivos y objetivos que indican que la pulpa vital inflamada es incapaz de curarse y que está indicado el tratamiento de conducto. Estos casos no presentan síntomas clínicos y en general responden normalmente a las pruebas térmicas, pero pueden haber tenido un traumatismo o caries profunda que probablemente provocaría una exposición después de la extracción.

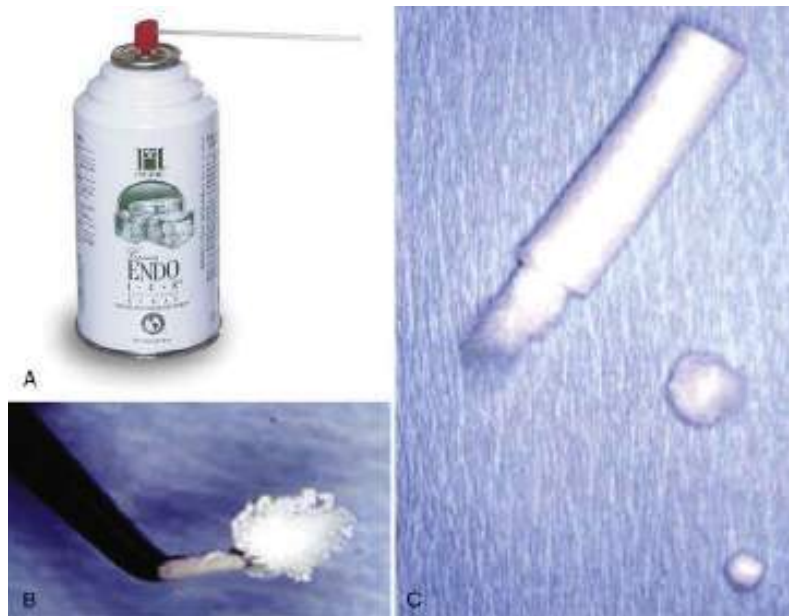La necrosis pulpar es una categoría de diagnóstico clínico que indica la muerte de la pulpa dental, lo que requiere un tratamiento de conducto. La pulpa no responde a las pruebas pulpares y es asintomática. La necrosis pulpar por sí sola no causa periodontitis apical (dolor a la percusión o evidencia radiográfica de rotura ósea) a menos que el canal esté infectado. Algunos dientes pueden no responder a las pruebas pulpares debido a calcificación, antecedentes recientes de traumatismo o simplemente el diente simplemente no responde. Como se indicó anteriormente, esta es la razón por la cual todas las pruebas deben ser de naturaleza comparativa (por ejemplo, es posible que el paciente no responda a las pruebas térmicas en algún diente).

Previamente tratado es una categoría de diagnóstico clínico que indica que el diente ha sido tratado endodónticamente y los canales están obturados con diversos materiales de obturación distintos de los medicamentos intracanal. Por lo general, el diente no responde a las pruebas pulpares térmicas o eléctricas.

La terapia previamente iniciada es una categoría de diagnóstico clínico que indica que el diente ha sido tratado previamente mediante una terapia de endodoncia parcial, como pulpotomía o pulpectomía. Dependiendo del nivel de terapia, el diente puede responder o no a las modalidades de prueba pulpar.

Figura 4

Pruebas de sensibilidad pulpar (Endo ice, percusión y palpación)



Nota. En la figura A se observa el envase de un pulverizador de congelante. En la B y C se aprecia la utilización un rollo de algodón para formar una torunda de algodón grande, o bien una torunda de algodón del #2 para aplicar pulverizador refrigerante a la superficie del diente. Fotografía tomada de Cohen. *Vías de la pulpa* (11.^a ed.), Elsevier.

Endo ice. Actualmente, la aplicación de frío es la prueba de vitalidad pulpar por excelencia para muchos especialistas. El método más utilizado para llevar a cabo la prueba de frío consiste en la aplicación de un refrigerante mediante un pulverizador. Actualmente, uno de los productos contiene 1,1,1,2-tetrafluoroetano, cuyo potencial de desgaste del ozono es cero, por lo que resulta seguro desde el punto de vista ambiental. Su temperatura es de -26,2 C. El pulverizador es más eficaz con fines diagnósticos cuando se aplica al diente con una torunda de algodón grande del #2 (Ilustración 1). La torunda de algodón pulverizada se debe aplicar en el centro de la cara vestibular del diente o de la corona.

Palpación. Una prueba de palpación se realiza mediante la aplicación de una presión firme con los dedos en la mucosa que reviste las raíces y los ápices. Se utiliza el dedo índice para presionar la mucosa contra en hueso cortical subyacente. Así se detectará la presencia

de anomalías perirradiculares o zonas específicas que producen una respuesta dolorosa a la presión digital.

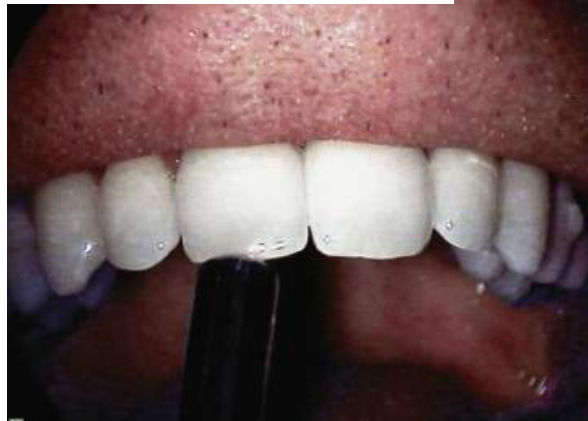Una respuesta positiva a la palpación puede indicar un proceso inflamatorio perirradicular activo. Sin embargo, esta prueba no indica si el proceso inflamatorio es de origen endodóntico o periodontal.

Percusión. El dolor en la percusión no indica que el diente este necrótico o vital, sino más bien es un signo de inflamación en el ligamento periodontal (es decir, una periodontitis perirradicular aguda). La indicación del origen del dolor es interpretada por el núcleo mesencefálico, que recibe la información de los neuroreceptores propioceptivos.

La percusión se realiza con la aplicación de una presión leve sobre las superficies de los incisivos y oclusal con el dedo o con un instrumento romo. Al principio la prueba se realiza con suavidad, con una ligera presión aplicada con un dedo enguantado. Si el paciente es incapaz de percibir una diferencia significativa entre los distintos dientes, habrá que repetir la prueba mediante el extremo romo de un instrumento, como el extremo posterior del mango del espejo.

La percusión se debe realizar en primer lugar en oclusal y, si el paciente no aprecia ninguna diferencia, debe repetirse con percusión de las caras vestibular y lingual de los dientes. Cuando se detecta una respuesta intensa, la prueba debe repetirse las veces que sea preciso para determinar exactitud y su capacidad de reproducción, toda la información debe documentarse.

Figura 5
Prueba de percusión de un diente



Nota. En la figura se observa la aplicación de una prueba de percusión de un diente con el extremo posterior de un mango de espejo. Fotografía de Cohen. *Vías de la pulpa* (11.ª ed.). Elsevier.

Diagnóstico clínico de exposición pulpar

La exposición pulpar puede ser consecuencia de caries profundas, trauma o procedimientos operatorios. Clínicamente se identifica mediante inspección directa del área afectada, observando sangrado pulpar, color del tejido y grado de inflamación. El diagnóstico debe establecer si la exposición es reciente y si la pulpa mantiene capacidad reparativa. Esto se logra combinando la evaluación visual, las pruebas de sensibilidad y la ausencia de signos de infección sistémica o periapical. La correcta identificación de este estado es determinante para decidir si procede un recubrimiento pulpar directo, una terapia pulpar parcial o un tratamiento endodóntico completo (Mjör et al., 2002; Aguilar & Linsuwanont, 2011)

Terapia Pulpar Vital

Recubrimientos pulpares como tratamientos conservadores

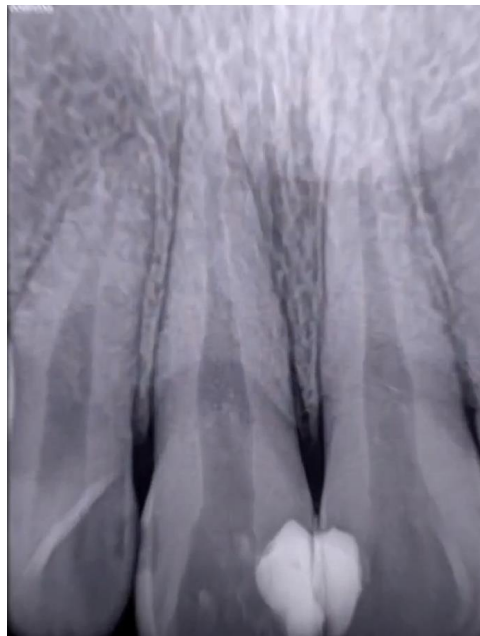El recubrimiento pulpar es un procedimiento de odontología conservadora y endodoncia que busca preservar la vitalidad del tejido pulpar, estimulando su capacidad reparativa y evitando la necesidad de tratamientos más invasivos. Consiste en colocar un material biocompatible directamente sobre la pulpa expuesta (recubrimiento directo) o sobre la dentina remanente cercana a la pulpa (recubrimiento indirecto), con el fin de sellar

la zona y favorecer la formación de dentina reparativa o puente dentinario. El objetivo principal es mantener un tejido pulpar libre de inflamación irreversible y con capacidad funcional, permitiendo la continuidad del desarrollo radicular en dientes inmaduros y evitando la necrosis pulpar (Bjørndal & Mjör, 2001; Aguilar & Linsuwanont, 2011).

Recubrimiento pulpar directo: indicaciones y técnica

El recubrimiento pulpar directo está indicado en exposiciones pulpares pequeñas, generalmente menores a 1 mm de diámetro, provocadas por trauma o por procedimientos operatorios, y en exposiciones cariosas controladas en pulpas sanas o con inflamación reversible. La técnica consiste en aislar el campo operatorio, controlar el sangrado con solución salina estéril o hipoclorito de sodio diluido, y colocar un material biocerámico o hidróxido de calcio sobre la pulpa expuesta. Posteriormente se sella con una base intermedia (por ejemplo, ionómero de vidrio) y se restaura de forma definitiva. El éxito del procedimiento depende de un sellado hermético y del control de la contaminación bacteriana (Baume & Holz, 1981; Hilton, 2009).

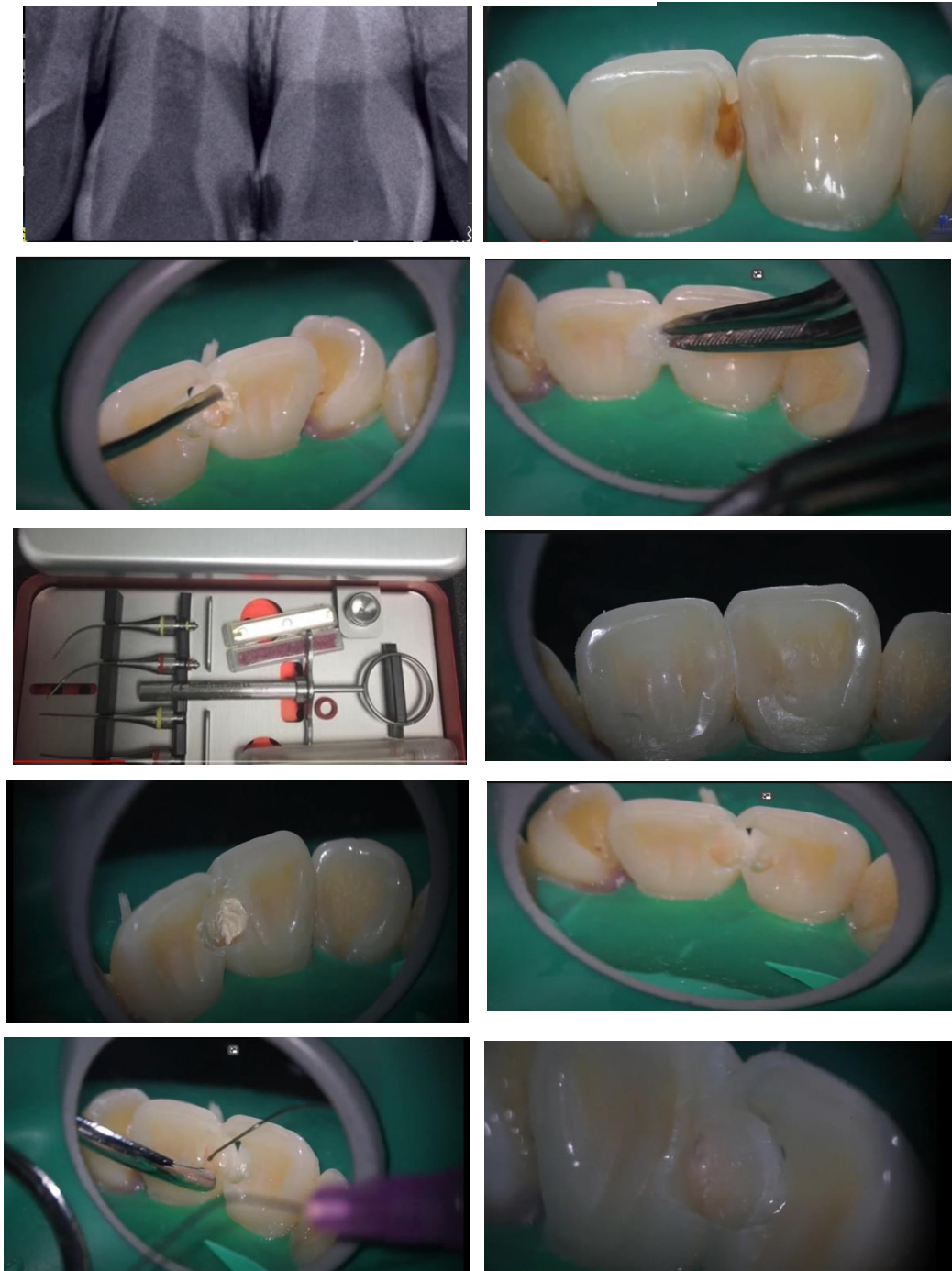Figura 6
Recubrimiento pulpar directo



Nota. Foto cortesía del Dr. J. Argueta Tomada de [@Argueta Jenner](#)
Recubrimiento pulpar directo Biodentine. Canal de YouTube.

Figura 7

Técnica paso a paso del recubrimiento pulpar directo



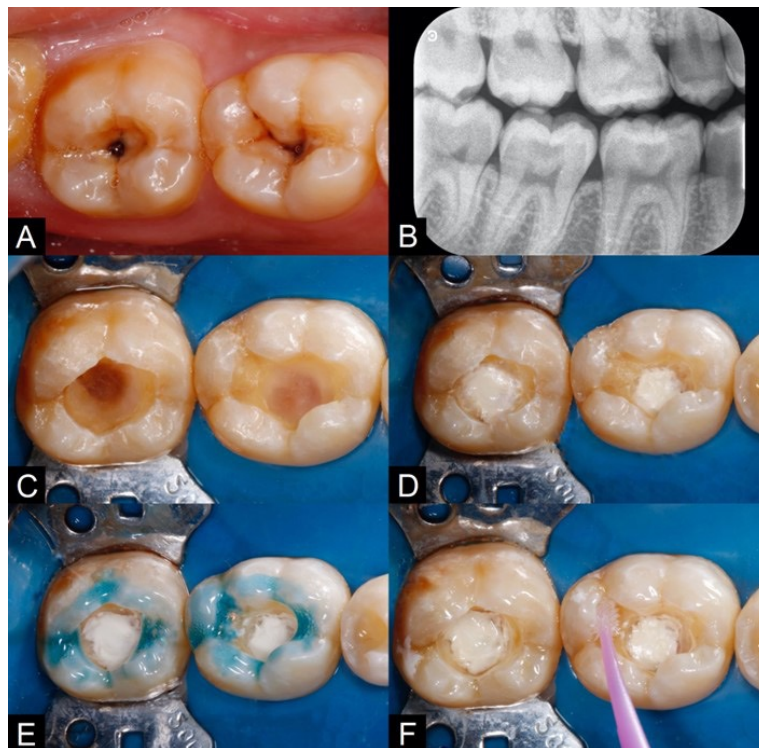
Nota. Secuencia de protocolo clínico que se llevan a cabo durante un procedimiento de recubrimiento pulpar directo utilizando Biodentine. Fotos cortesía del Dr. J. Argueta Tomada de @Argueta Jenner Recubrimiento pulpar directo Biodentine. Canal de YouTube.

Recubrimiento pulpar indirecto: indicaciones y técnica

El recubrimiento pulpar indirecto se realiza cuando existe caries profunda con dentina afectada próxima a la pulpa, pero sin exposición directa del tejido. El objetivo es remover la dentina infectada dejando una capa de dentina afectada, para evitar la exposición y permitir su remineralización. Después de la remoción selectiva de la caries, se coloca un material de recubrimiento (hidróxido de calcio, MTA, Biodentine, TheraCal LC) que actúe como barrera, seguido de un sellado hermético con restauración definitiva o provisional. Estudios clínicos han demostrado tasas de éxito superiores al 90 % en dientes permanentes jóvenes cuando se utiliza un material biocerámico y se asegura un aislamiento absoluto (Bjørndal et al., 2010; Rahman & Goswami, 2021).

Figura 8

Técnica del recubrimiento pulpar indirecto paso a paso



Nota. Las fotografías muestran una secuencia de la Técnica de recubrimiento pulpar indirecto. Imagen tomada de Rev Odont Mex. 2023; 27(4): 2025

En las fotografías se observa: A. Lesiones de caries en caras oclusales de los dientes 46 y 47. B. Radiografía inicial *Bitewing*. Imagen radiolúcida en dentina compatible con lesión cariosa profunda. C. Remoción de lesiones de caries. D. Aplicación del *liner* a base de silicato de calcio sobre la dentina próxima a la cámara pulpar. E. Grabado selectivo del esmalte con ácido fosfórico al 37%. F. Aplicación del sistema adhesivo auto grabable.

Materiales utilizados en recubrimientos pulpares

Un material para recubrimiento pulpar debe cumplir con características biológicas, físicas y clínicas que garanticen la preservación de la vitalidad pulpar. Entre los criterios más importantes se encuentran la biocompatibilidad, la capacidad de inducir la formación de dentina reparativa, la ausencia de toxicidad, la propiedad antibacteriana y el mantenimiento de un pH que favorezca la reparación. Asimismo, debe ser capaz de formar un sellado hermético frente a la microfiltración bacteriana, ya que la contaminación es una de las principales causas de fracaso en los tratamientos de recubrimiento.

Desde el punto de vista fisicoquímico, se requiere que el material posea estabilidad dimensional, adecuada resistencia mecánica y facilidad de manipulación. Además, debe tener un tiempo de fraguado clínicamente aceptable y permitir una buena adaptación con el tejido dental y los materiales restauradores definitivos. Otro aspecto relevante es la liberación de iones de calcio, ya que estos promueven la diferenciación de células pulpares y la deposición de dentina terciaria.

Finalmente, en la práctica clínica, el material debe ser accesible, coste-efectivo y de uso predecible. Los avances en biocerámicos han permitido el desarrollo de materiales que cumplen con la mayoría de estos criterios, superando las limitaciones de agentes tradicionales como el hidróxido de calcio. La elección adecuada depende de la situación clínica, la experiencia del operador y la evidencia científica disponible.

Hidróxido de calcio: ventajas y limitaciones. El hidróxido de calcio ($\text{Ca}(\text{OH})_2$) ha sido durante décadas el material de referencia en recubrimientos pulpares directos e indirectos. Su popularidad se debe a su elevada alcalinidad (pH 12), lo que le confiere propiedades antibacterianas, así como a su capacidad para estimular la mineralización y

favorecer la formación de un puente dentinario. Además, su disponibilidad y bajo costo han facilitado su uso extendido en la práctica odontológica.

Sin embargo, a pesar de sus ventajas, presenta limitaciones clínicas significativas. Una de las principales es su solubilidad en fluidos orales y su falta de estabilidad a largo plazo, lo que puede comprometer el sellado y permitir la filtración bacteriana. Asimismo, los puentes dentinarios formados suelen presentar túneles o defectos estructurales, lo que incrementa el riesgo de microfiltración y fracaso a largo plazo.

Otra desventaja es su limitada resistencia mecánica y su pobre adhesión a la estructura dental, lo que lo hace susceptible a la disolución y fractura bajo cargas funcionales. Por estas razones, aunque el hidróxido de calcio sigue siendo utilizado en determinados casos, ha sido progresivamente reemplazado por materiales biocerámicos más estables y con mejor capacidad de sellado, como el MTA y el Biodentine.

Cementos a base de silicato de calcio utilizados para recubrimiento pulpar directo

MTA (agregado de trióxido mineral). El MTA es considerado el primer CSC y fue introducido en 1993 por Torabinejad como material de reparación y obturación radicular. El polvo del MTA es una mezcla de silicato dicálcico, silicato tricálcico, aluminato tricálcico, sulfato cálcico, aluminoferrita tetracálcica y óxido de bismuto, que se mezcla con agua destilada durante la manipulación. Las propiedades favorables del MTA para su uso en RPD incluyen la reducción de la inflamación pulpar e inducción de formación de puente dentinario de calidad, por lo que se ha convertido en un sustituto superior al hidróxido de calcio. Sin embargo, el MTA es difícil de usar debido a su largo tiempo de fraguado, sus malas propiedades de manipulación, su alto costo y la potencial decoloración de los dientes y tejidos blandos (4,6). MTA gris o GMTA (ProRoot MTA, Dentsply, Tulsa, EE.UU.) fue la formulación original que se introdujo, y el MTA blanco se desarrolló posteriormente ya que esta versión mejoraría la estética.

Las nuevas generaciones de MTA disponibles comercialmente incluyen al White ProRoot MTA o WMTA, MTA Angelus, Retro MTA, MTA Plus, entre otros, a quienes se les

ha modificado o añadido ingredientes para superar las desventajas del ProRoot MTA original. Por ejemplo, el MTA Angelus ofrece la ventaja de un tiempo de fraguado final entre 24-83 min y el Retro MTA tiene un tiempo de fraguado final de 12 min; tiempos menores comparados con los 228- 261 min del ProRoot MTA (3).

Otros generaciones más recientes como el MTA Plus de la marca Bio MTA+ (Cerkamed, Polonia) contiene partículas nanocerámicas (2%) e ingredientes de hidroxiapatita (2%); también presenta una disminución del tamaño de los granos con partículas tres veces más pequeñas que del MTA convencional, que le confieren la propiedad de penetración de iones de calcio en el tejido desmineralizado, aumenta el proceso de sellado, fuerza y homogeneidad, al mismo tiempo que reduce el tiempo de fraguado a 15 minutos.

Biodentine. (Septodont, Saint-Maur-des-Fossés, Francia) fue introducido el 2009 y es un material de dos componentes: un polvo y un líquido. El polvo tiene presentación de capsula precodificada de 0,7 g y contiene principalmente silicato tricálcico, silicato dicálcico, carbonato cálcico, y óxido de circonio como radio o pacificador. El líquido consiste en cloruro de calcio como acelerador de fraguado y agente reductor de agua. La mezcla se hace con los 0,7 g de polvo y cinco gotas de líquido mediante el uso de un amalgamador durante 30 s a 4000–4200 rpm, lo que permite obtener un material con propiedades optimas. El tiempo de fraguado inicial según el fabricante es de unos 12 min.

Biodentine fue diseñado como un sustituto de dentina permanente y biocompatible para aplicarse directamente en una sesión, con la técnica de sándwich, para la restauración final con resina, o en todo el volumen de la cavidad durante un periodo de observación antes de la restauración final. Existe amplia evidencia de los efectos positivos de Biodentine en las células pulpares vitales, para estimular la formación de dentina terciaria y la formación temprana de dentina reparadora. Biodentine, en comparación con el HC, es mecánicamente más fuerte, menos soluble y produce un sellado más hermético, por lo que se usa para recubrimiento pulpar.

Theracal LC. TheraCal LC (Bisco, Schaumburg, IL, EE. UU.) se introdujo en 2011 y es un silicato tricálcico modificado con resina fotopolimerizable de pasta única para su uso como agente de recubrimiento pulpar y como revestimiento protector para su uso con materiales de restauración, cemento u otros materiales base. Es un material híbrido: la patente original indicaba que consta de cemento Portland tipo III (45%), sílice como agente espesante (7%), resina (43%), óxido de bismuto (3%) y sulfato de bario (3%) como radio opacificadores. No requiere ningún acondicionamiento de la superficie de la dentina; se puede unir con diferentes tipos de adhesivos directamente después de la aplicación y su reacción de fraguado se activa por el componente polimerizable, lo que facilita la colocación de la restauración final sin retraso.

El fabricante recomienda colocarlo en capas de 1 mm y curarlo durante 20 segundos. El material sella el sitio de recubrimiento pulpar a pesar del contacto con los fluidos dentinarios o pulpares ya que su solubilidad es menor. A pesar de que ha mostrado bioactividad suficiente, propiedades de manipulación superiores y calidad de unión con la restauración final, se recomiendan más estudios para su utilización en RPD.

Mecanismo de acción de los cementos a base de silicato de calcio

En la actualidad, el hidróxido de calcio está siendo desplazado por materiales como los CSC, los cuales presentan alta biocompatibilidad, actividad osteoconductor intrínseca y capacidad para inducir respuestas regenerativas en el cuerpo humano

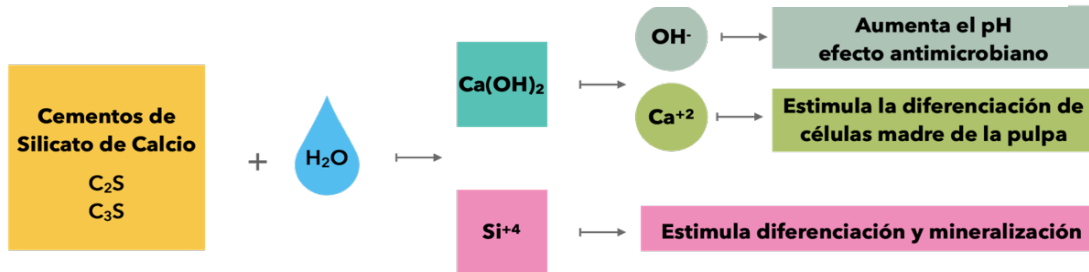
En el caso de RPD, el uso de estos materiales es fundamental porque ayudan a crear puentes dentinarios de mejor calidad en cuanto a grosor y volumen, siendo estos de suma importancia debido a que consiste en la formación de tejido mineralizado o dentina reparativa en el sitio de la exposición y, consecuentemente, preservación de la vitalidad pulpar. Asimismo, se obtiene un mejor sellado del sitio de recubrimiento pulpar, evitando cualquier filtración de microorganismos o sustancias irritantes a la pulpa dental.

Para el recubrimiento pulpar directo, se tienen los siguientes materiales comercialmente disponibles: ProRoot MTA, MTAAngelus, RetroMTA, Biodentine y TheraCal

LC, los cuales, debido a que están compuestos por silicato de calcio, tienen una reacción de fraguado común que es la hidratación. Como subproductos de esta reacción química se obtienen OH^- , Ca^{2+} y Si^{4+} (figura 8)

Figura 9

Subproductos de hidratación de cementos de silicato de calcio y sus efectos biológicos



Nota. Subproductos de la hidratación de cementos de silicato de calcio y sus efectos biológicos.

Tomada de *Rev Estomatol Herediana*. 2022 Ene-Mar;32(1):52-60

Los iones hidroxilos (OH^-) liberados tras la hidratación aumentarán el pH en el tejido subyacente, dando lugar a una fina capa necrótica entre el tejido vital restante y el cemento de silicato de calcio, esta capa necrótica protege a las células pulpares vitales subyacentes del pH alcalino del material y permite que estas lleven a cabo las funciones de regeneración. La posterior calcificación de esta capa necrótica superficial, seguida de la formación de dentina terciaria a partir de células madre de la pulpa dental estimuladas y diferenciadas, da lugar a un puente dentinario protector.

Asimismo, el pH alcalino también garantiza la actividad antimicrobiana. De igual manera, los iones de calcio (Ca^{2+}) contribuyen a la formación de este puente dentinario protector, ya que estimulan la diferenciación de las células madre de la pulpa dental. Finalmente, la liberación de los iones de silicio (Si^{4+}) estimula la diferenciación en células odontoblastoides y la mineralización.

Desventajas de los cementos a base de silicato de calcio

Actualmente, los cementos dentales basados en silicato de calcio son reconocidos por su biocompatibilidad y por ser inductores de tejidos mineralizados. Sin embargo, estos cementos también presentan desventajas. Por ejemplo, el MTA tiene algunos

inconvenientes como el potencial de decoloración, el tiempo de fraguado prolongado y malas propiedades de manipulación. La causa de la decoloración gris aun es discutible; sin embargo, la interacción del óxido de bismuto con el colágeno presente en la matriz dentinaria se ha indicado como el principal factor causante de la decoloración inducida por el ProRoot MTA.

Por otro lado, el Theracal LC (Bisco, Schaumburg, EE.UU.), un cemento a base de silicato de calcio modificado con resina tiene como mayor desventaja la citotoxicidad, por incluir en su composición monómeros de metacrilato como el BIS-GMA. La presencia de resina que puede permanecer sin polimerizar a menudo se asocia con reacciones pulpares adversas que conducen a toxicidad e inflamación de la pulpa. También se le asocia a la formación de puente dentinario de menor grosor, que puede atribuirse a las propiedades de hidratación de TheraCal LC. Además, a pesar de que la fotopolimerización de TheraCal LC se asocia con una baja generación de calor, podría inducir efectos pulpares adversos cuando se utiliza en procedimientos de recubrimiento pulpar.

Sobre el Theracal LC, el fabricante también señala que, en contacto prolongado o repetido con la piel, tejidos blandos orales y ojos, podría producir irritación y posible daño en la córnea. En personas sensibles, podría producirse sarpullido cutáneo, irritación de la mucosa oral u otras reacciones alérgicas como la dermatitis alérgica de contacto.

Los materiales a base de silicato tricálcico como el Biodentine (Septodont, Saint-Maur-des-Fossés, Francia) no incluyen óxido de bismuto en su composición, que se ha atribuido como factor causante de la decoloración en cementos con este componente, sino que contiene un radio o pacificador diferente que es el óxido de zirconio. Es por ello que en casos tratados con Biodentine no se vería la pigmentación y/o alteración en su coloración; sin embargo, hace que su radiopacidad sea significativamente menor que MTA Angelus, por ejemplo, y disminuya gradualmente con el tiempo, lo que causa dificultades en las observaciones radiográficas a largo plazo.

Otro inconveniente del Biodentine, a pesar de la posibilidad de colocación inmediata de la restauración después del fraguado inicial, es su maduración intrínseca deficiente que puede tardar más de dos semanas y tiene valores más bajos de fuerza de unión al

cizallamiento con la resina, que el ionómero de vidrio y el MTA, es decir, presenta una unión deficiente.

Es importante dejar que, tanto Biodentine como MTA, maduren antes de la aplicación de la restauración suprayacente para obtener mejores resultados clínicos. Si la elección es una restauración en una cita es importante esperar de 12 a 15 minutos después de la colocación de estos cementos a base de Silicato de calcio. Otra opción es el manejo del caso en 2 citas; dejar que culmine el cristalizado completo que tarda en obtener el máximo endurecimiento hasta 28 días.

Capacidad de formación de tejido mineralizado

A diferencia de la formación de dentina reparativa o reaccional, la creación de tejido mineralizado tras la pérdida de los odontoblastos es un proceso más complejo. La presencia de odontoblastos es crucial para la formación de dentina. El tejido mineralizado se caracteriza por ser heterogéneo, amorfo y poseer una estructura tubular. Sin embargo, existe debate sobre si puede denominarse puente dentinario en ausencia de odontoblastos. La generación adicional de dentina requeriría la sustitución de los odontoblastos destruidos por otro tipo de célula, cuyo origen y proceso de diferenciación aún no se comprenden completamente. (Islam, 202).

Factores que afectan la curación después del DPC

El grado de sangrado pulpar tras la exposición y antes del procedimiento de DPC es crucial para el éxito del tratamiento. El sangrado excesivo se relaciona con mayor inflamación, lo que puede reducir la capacidad de reparación del área expuesta. Además, el aumento de la humedad en las superficies dentinarias debido al sangrado dificulta el sellado adecuado y puede llevar a una mayor contaminación durante el procedimiento. (Islam, 2020).

Restos operativos

Los restos operatorios incluyen fragmentos de dentina y partículas extrañas que pueden contaminar la pulpa expuesta y comprometer la integridad del puente de dentina.

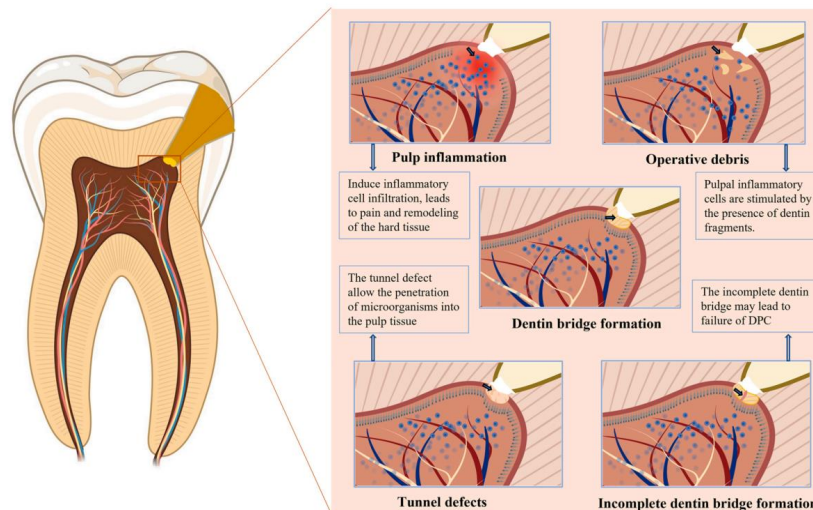
Esto debilita la estructura del puente, impidiendo que las células odontoblásticas secreten dentina. La presencia de restos operatorios también incrementa la actividad de las células inflamatorias pulpaes y podría llevar a la contaminación bacteriana, desencadenando una respuesta inmunológica que en casos severos puede provocar necrosis pulpar e inhibir la formación del puente dentinario. (Islam, 2020).

Defectos de túnel en el puente de dentina

El defecto del túnel puede ser causado por la intensidad de la lesión pulpar y la cantidad de vasos dañados durante la exposición, lo que puede provocar una calcificación distrófica y una formación incompleta del puente dentinario. Un defecto de túnel es un túnel abierto desde el área de exposición a través del puente de dentina hasta el tejido pulpar, y este defecto puede contener fibroblastos y capilares (Islam, 2020).

Figura 10

Defectos de túnel en puentes de dentina



Nota. Formación incompleta del puente dentinario: puede contener tejido pulpar y permitir la penetración de microorganismos. Foto tomada de R. Islam, MRR Islam, T. Tanaka et al.

En la secuencia fotográfica se observa una representación esquemática de los factores que afectan el proceso de cicatrización de la pulpa dental. Inflamación pulpar: se han descrito diversas fases de la inflamación pulpar, incluyendo inflamación leve, moderada

y grave. Restos operatorios: los restos operatorios incluyen fragmentos de dentina y partículas extrañas que pueden aumentar la actividad de las células inflamatorias pulpares e interrumpir la integridad del puente dentinario. Defectos de túnel: el número de vasos lesionados durante la exposición y la gravedad de la lesión pulpar pueden contribuir a la formación de defectos de túnel, lo que puede provocar microfiltraciones que facilitan la comunicación bacteriana y la recontaminación.

Estos túneles favorecen la comunicación y recontaminación de las bacterias, lo que permite la penetración de bacterias o microorganismos en el tejido pulpar y no sólo no proporcionan una barrera permanente, sino que tampoco proporcionan un sello biológico a largo plazo contra la infección bacteriana. Lo más probable es que esta sea la razón del fracaso del DPC después de un corto periodo de tiempo, porque los defectos del túnel están comprometidos a desarrollar una infección secundaria en el tejido pulpar. En consecuencia, la incidencia y gravedad de estos defectos influyen en la curación de la pulpa y en los resultados del tratamiento (Islam, 2020).

Éxito en recubrimientos pulpares

El éxito de los recubrimientos pulpares depende en gran medida de factores biológicos. El primero de ellos es la preservación de la vitalidad pulpar, lo que garantiza que el tejido mantenga su capacidad de respuesta inmunológica y reparativa. Asimismo, resulta indispensable alcanzar una hemostasia adecuada en el momento de la exposición, ya que la persistencia de sangrado suele reflejar inflamación irreversible y limita la adhesión del material a la dentina. Otro aspecto crítico es la ausencia de infección bacteriana, pues diversos estudios han demostrado que la contaminación microbiana constituye la principal causa de fracaso a mediano y largo plazo (Aguilar & Linsuwanont, 2011).

Los factores asociados al material juegan un rol determinante en el pronóstico. La biocompatibilidad asegura que no se produzca daño adicional en el tejido pulpar, mientras que la bioactividad, entendida como la capacidad de inducir la formación de dentina reparativa o puente dentinario, promueve la regeneración de la zona expuesta. El sellado marginal adecuado es igualmente esencial, ya que impide la microfiltración bacteriana y permite la estabilidad del microambiente pulpar (Elmsmari et al., 2019).

En cuanto a los factores clínicos, la correcta ejecución de la técnica es fundamental. El uso de aislamiento absoluto mediante dique de goma evita la contaminación con saliva o sangre, mientras que la mínima invasión en la preparación cavitaria reduce el trauma pulpar adicional. Finalmente, el seguimiento clínico y radiográfico periódico permite verificar la ausencia de síntomas y la aparición de signos de reparación tisular, consolidando así el éxito del procedimiento (Cushley et al., 2019).

Fracaso en recubrimientos pulpares

El fracaso de los recubrimientos pulpares también está condicionado por múltiples factores. En el plano biológico, la contaminación bacteriana durante el procedimiento o posteriormente por microfiltración es la principal causa de pérdida de vitalidad pulpar. Del mismo modo, la hemorragia persistente refleja inflamación pulpar irreversible y limita la posibilidad de éxito. Otro factor negativo es la extensión o severidad de la exposición pulpar, ya que cuando existe necrosis parcial o inflamación extensa, el pronóstico del recubrimiento disminuye de forma considerable (Aguilar & Linsuwanont, 2011).

Desde la perspectiva del material, la alta solubilidad de algunos compuestos como el hidróxido de calcio y la falta de resistencia mecánica generan desintegración progresiva y pérdida de sellado. A ello se suma la filtración marginal, que facilita la entrada de bacterias y toxinas hacia la pulpa. Estas limitaciones han motivado la búsqueda de materiales bioactivos más estables, como el MTA y el Biodentine, que presentan mejores resultados clínicos a largo plazo (Brizuela et al., 2017).

En cuanto a los factores clínicos, los errores de manipulación, la ausencia de aislamiento absoluto y la falta de control postoperatorio son determinantes en el fracaso. Una técnica deficiente puede generar espacios entre el material y el tejido dentinario, mientras que la falta de seguimiento clínico y radiográfico impide la detección temprana de signos de deterioro pulpar. Todo esto conduce a la progresión hacia pulpitis irreversible, necrosis y necesidad de tratamiento endodóntico completo (Cushley et al., 2019).

Éxito y fracaso en los recubrimientos pulpares

La evaluación del éxito o fracaso en los tratamientos de recubrimiento pulpar requiere considerar criterios clínicos y radiográficos establecidos en la literatura. El éxito

clínico se define por la preservación de la vitalidad pulpar y la ausencia de sintomatología patológica. Entre los criterios más relevantes se incluyen la ausencia de dolor espontáneo o persistente, la respuesta positiva y normal a las pruebas de sensibilidad pulpar, la inexistencia de sensibilidad a la percusión o palpación y la ausencia de inflamación, abscesos o fístulas. Estos parámetros reflejan un adecuado estado funcional de la pulpa y de los tejidos periapicales, lo que indica un pronóstico favorable del tratamiento (Aguilar & Linsuwanont, 2011).

En cuanto a los criterios radiográficos de éxito, estos se centran en la estabilidad y regeneración de los tejidos duros y de soporte. Se consideran indicadores positivos la ausencia de lesiones radiolúcidas periapicales o interradiculares, la integridad del ligamento periodontal y del hueso alveolar circundante, así como la evidencia de formación de un puente dentinario o dentina reparativa bajo el material de recubrimiento. La continuidad de la pared dentinaria y la ausencia de reabsorciones internas o externas son también señales claras de reparación pulpar y de sellado biológico eficaz (Elmsmari et al., 2019).

Por otro lado, los signos de fracaso se identifican cuando aparecen manifestaciones clínicas o radiográficas que comprometen la vitalidad pulpar y el pronóstico del diente. Clínicamente, el fracaso se manifiesta por dolor espontáneo persistente o nocturno, respuestas exageradas o ausentes a pruebas de sensibilidad, dolor a la percusión y presencia de inflamación, abscesos o fístulas. Radiográficamente, los signos de fracaso incluyen la aparición de radiolúcidos periapical, ensanchamiento del ligamento periodontal, pérdida de continuidad en el puente dentinario o evidencia de reabsorción dentinaria. Estos hallazgos obligan a considerar la necesidad de retratamiento, que puede ir desde repetir un procedimiento conservador en casos iniciales, hasta indicar la terapia endodóntica convencional en dientes con necrosis pulpar o lesiones periapicales establecidas (Cushley et al., 2019)

Criterios clínicos de éxito

- Ausencia de dolor espontáneo o persistente
- Respuesta positiva a pruebas de sensibilidad pulpar (fría) dentro de los rangos normales.

- Ausencia de sensibilidad a la percusión o palpación
- No hay movilidad dental patológica.
- Ausencia de inflamación, abscesos o fistula

Criterios radiográficos de éxito

- Integridad del ligamento periodontal y del hueso alveolar circundante
- Ausencia de radiolúcidos periapical o interradicular
- Presencia de formación de puente dentinario o dentina reparativa debajo del material de recubrimiento.
- Continuidad y grosor adecuado de la pared dentinaria remanente.

Signos clínicos de fracaso

- Dolor espontáneo, continuo o nocturno
- Respuesta exagerada o ausente a pruebas de sensibilidad pulpar
- Dolor a la percusión o palpación
- Presencia de absceso, fistula o inflamación gingival asociada.

Signos radiográficos de fracaso

- Radiolucidez periapical o interradicular
- Reabsorción interna o externa
- Pérdida de continuidad en el puente dentinario
- Cambios en la lámina dura o ensanchamiento del ligamento periodontal

Necesidad de retratamiento

Se indica cuando aparecen:

- Dolor persistente o progresivo pese al tratamiento
- Necrosis pulpar confirmada (ausencia de respuesta a pruebas de vitalidad)
- Desarrollo de lesiones periapicales
- Alteraciones patológicas progresivas en el tejido dentinario o periodontal.

Factores que intervienen en el éxito del recubrimiento pulpar directo

De los diversos factores y/o condiciones que van a desempeñar un rol fundamental en el éxito del recubrimiento pulpar directo (RPD), los más relevantes son:

Edad. Debido al envejecimiento fisiológico propio de la edad, la pulpa dentaria experimenta cambios morfológicos, dimensionales y estructurales. Los cuales influyen en la posibilidad de éxito del recubrimiento pulpar directo, esto es debido a que con la edad se observa aumento del tejido calcificado sobre las paredes de la dentina y/o dentro del tejido pulpar, lo cual reduce el volumen original de la cavidad pulpar y conlleva a la disminución de la densidad celular, dando como resultado la disminución gradual de la irrigación e inervación, lo cual afecta a la capacidad de defensa y recuperación.

Estudios como el de Harms et al. evaluaron los resultados clínicos del recubrimiento pulpar directo con cemento de silicato de calcio (Biodentine), describiendo, en relación con la edad, que la tasa de éxito más alta se encontró en los pacientes de edad más joven (10 a 20 años), y la tasa de éxito disminuyó con la edad.

Asimismo, la evidencia científica basada en estudios clínicos, como el realizado por Lipski et al. determinan que el éxito del tratamiento depende de la edad y que fue estadísticamente significativo en pacientes menores de 40 años con un 90,9% y un 73,8% en pacientes de 40 años a más, mencionan que la edad del paciente influyó claramente en el resultado del recubrimiento pulpar directo con resultados menos favorables en pacientes mayores de 40 años.

Tipo de diente y ubicación. Otro de los factores evaluados en estudios asociados al éxito de recubrimiento pulpar directo, es el tipo y ubicación de la pieza dentaria. Lipski *et al.*, al evaluar los factores que afectan los resultados del RPD con Biodentine, en el cual mencionan que el tipo de diente (anterior o posterior) y la ubicación (mandíbula o maxilar) no muestran diferencias significativas en la tasa de supervivencia con relación al éxito del procedimiento.

Diagnóstico. El diagnóstico constituye una pieza clave. En base a él podremos realizar el tratamiento adecuado, es por ello la importancia de realizar un examen y evaluación minuciosa, se considera que la conservación de la estructura dentaria y el mantenimiento de la vitalidad pulpar son los objetivos de la odontología actual.

El recubrimiento pulpar directo es el procedimiento en el cual la pulpa expuesta accidentalmente, durante la preparación cavitaria o por traumatismo, es cubierta con un material protector de injurias adicionales material que simultáneamente estimula la formación de una barrera o puente de dentina reparadora. Las piezas dentarias deben cumplir las siguientes indicaciones: dientes permanentes inmaduros, dientes permanentes maduros con pulpa joven, traumatismos con exposición (antes de 24 horas), exposición accidental sobre dentina sana, pulpa sana e hiperemia pulpar (estado pre inflamatorio reaccional); y está contraindicada en estados inflamatorios irreversibles y cambios regresivos pulpares (atrofia o cálculos pulpares).

De igual manera, al examen clínico y radiográfico, debemos observar las siguientes consideraciones: Diagnóstico pulpar de pulpitis reversible, naturaleza del dolor condicionada a estímulos, la coloración del tejido pulpar debe ser normal, rojo intenso o brillante. A la inspección y exploración evaluar: presencia de fractura coronaria con compromiso pulpar o exposición pulpar por exposición cavitaria, sin cambios de coloración de la pieza o la encima, sin presencia de edema ni fistula mucosa, la intensidad de la hemorragia post exposición no debe ser abundante y debe ser controlada en un máximo de 5 a 10 minutos para ser considerada favorable, las pruebas térmicas de respuesta normal, la prueba eléctrica de respuesta positiva normal. Radiográficamente observar fractura coronaria o preparación cavitaria con compromiso de cámara pulpar y espacio de ligamento periodontal normal con hueso alveolar sin rarefacción y sin lesión periapical.

Localización de la lesión. La localización del trauma o de la lesión cariosa que genera la exposición pulpar, puede alterar el pronóstico con relación al éxito del procedimiento. Las exposiciones pulpares con caries radiculares o cavidades clase V, constituyen una desventaja ante el procedimiento conservador. Jang *et al.* observaron que dos tercios de

los fracasos del tratamiento involucraron restauraciones de dientes con caries de clase V causadas por caries radiculares; la tasa de fracaso fue del 50%, que fue la tasa más alta, en comparación con los grupos con cavidades de clase I, II o III.

Tiempo de exposición de la pulpa. El tratamiento en exposición pulpar debe ser tratado inmediatamente o en el periodo más corto posible con el fin de reducir el proceso de contaminación y preservar el complejo dentino pulpar, contribuyendo así al éxito del RPD, a menor tiempo transcurrido de la exposición pulpar traumática o mecánica, el pronóstico es más favorable porque disminuye las posibilidades de contaminación microbiana.

9. Marco Metodológico

El estudio es una investigación cualitativa de tipo serie de casos, enfocada en el análisis detallado de factores que influyen en el éxito o fracaso del recubrimiento pulpar directo e indirecto. Su propósito no es generalizar, sino comprender fenómenos clínicos particulares, documentando la evolución de pacientes específicos.

Se clasifica como descriptiva por su objetivo de caracterizar y documentar el comportamiento de estos recubrimientos sin establecer relaciones causales, enfocándose en signos, síntomas postoperatorios y vitalidad pulpar. Es aplicada porque busca la solución práctica de un problema clínico relevante, orientada a la mejora de la práctica profesional en Endodoncia.

El diseño es transversal porque la recolección de datos se realiza en un único momento, evaluando el resultado inmediato o a corto plazo. Es una investigación de campo, ya que los datos se obtienen directamente en el consultorio odontológico, observando la respuesta clínica real.

Se utilizó una técnica muestral no probabilística por censo, incluyendo a la totalidad de sujetos que cumplieron con los criterios de selección. La muestra final se conformó por 5 pacientes.

9.1 Tipo de investigación

Según el enfoque: Investigación cualitativa (Serie de casos)

La presente investigación se enmarca en el enfoque cualitativo, ya que se centra en el análisis detallado y contextualizado de una serie de casos clínicos, con el propósito de comprender en profundidad los factores que influyen en el éxito o fracaso del recubrimiento pulpar directo e indirecto. Este tipo de enfoque no busca generalizar los resultados a una población amplia, sino explorar, describir y comprender fenómenos clínicos particulares mediante la observación sistemática, la interpretación clínica y el razonamiento inductivo basado en experiencias concretas.

Al tratarse de una serie de casos, se analizan pacientes específicos que han recibido tratamientos con recubrimientos pulpares, documentando cuidadosamente su evolución

clínica. Esta metodología permite captar matices individuales de la respuesta pulpar, la condición clínica previa del diente, el tipo de material utilizado, entre otros factores clínicos relevantes. El enfoque cualitativo es especialmente útil en Endodoncia para identificar patrones clínicos, generar hipótesis futuras y enriquecer el conocimiento clínico práctico a partir de la realidad cotidiana del consultorio.

Según el alcance o profundidad: Investigación descriptiva

Este estudio se clasifica como una investigación descriptiva, dado que su objetivo principal es caracterizar y documentar el comportamiento clínico de los recubrimientos pulpares directos e indirectos en función de sus resultados (éxito o fracaso), sin establecer relaciones causales ni realizar inferencias estadísticas. El propósito es detallar, con base en la observación directa, cómo se manifiestan estos tratamientos en una muestra específica de pacientes tratados en un contexto clínico determinado.

En este tipo de investigación, la prioridad es describir fenómenos clínicos observables, como los signos y síntomas postoperatorios, la vitalidad pulpar conservada o perdida, y el tiempo de seguimiento clínico. Estos datos permiten trazar un panorama general del comportamiento de los tratamientos endodónticos conservadores sin intervenir en las variables, es decir, sin manipular intencionalmente los factores que podrían afectar los resultados, lo que refuerza su carácter descriptivo.

Según la aplicabilidad: Investigación aplicada

La investigación desarrollada tiene un carácter aplicado, ya que su finalidad principal es la solución práctica de un problema clínico relevante en la atención odontológica: la evaluación del éxito o fracaso de tratamientos conservadores pulpares. A diferencia de la investigación pura, cuyo propósito es generar conocimiento teórico, la investigación aplicada se orienta a la mejora de la práctica profesional y a la toma de decisiones clínicas fundamentadas en la evidencia.

En Endodoncia, esta clase de estudios es esencial para transferir conocimiento científico al entorno clínico, promoviendo el uso racional de tratamientos que preserven la vitalidad pulpar y evitando procedimientos más invasivos cuando no sean necesarios. Así,

los resultados obtenidos en esta investigación pueden tener implicaciones directas en la práctica odontológica cotidiana, al ofrecer información basada en la experiencia clínica real y contextualizada.

Según la temporalidad: Estudio transversal

El estudio tiene un diseño transversal, ya que los datos se recolectan en un único momento temporal o periodo corto, sin realizar un seguimiento longitudinal prolongado. Esta característica permite observar el estado clínico de los dientes tratados con recubrimientos pulpares en una etapa específica del postratamiento, lo cual es útil para evaluar el resultado inmediato o a corto plazo del procedimiento.

Este tipo de diseño resulta apropiado para estudios descriptivos y de serie de casos, ya que permite realizar un “corte” en el tiempo para identificar si el tratamiento ha tenido éxito o ha fracasado en el momento de la evaluación. Aunque no permite establecer relaciones causales, el enfoque transversal es valioso en estudios clínicos exploratorios donde se desea obtener una fotografía instantánea del comportamiento clínico de un tratamiento específico, como ocurre en esta investigación.

Según el diseño: Investigación de campo

La investigación es de tipo de campo, ya que la recolección de los datos se realiza directamente en el entorno clínico real, es decir, en el consultorio odontológico donde se atienden los pacientes. No se trata de un estudio experimental en laboratorio ni de una revisión documental, sino de una observación directa de la respuesta clínica de los pacientes sometidos a recubrimientos pulpares, lo cual implica contacto con la realidad que se investiga.

Este diseño permite obtener datos de primera mano, directamente observados y registrados por la investigadora en el momento en que ocurren los eventos clínicos, lo que aumenta la validez contextual del estudio. La investigación de campo es especialmente adecuada para estudios clínicos en Endodoncia, pues permite analizar las intervenciones en su contexto natural, considerando las condiciones reales de los pacientes, los materiales usados, las técnicas aplicadas y otros factores relevantes.

9.2 Criterios de selección de los casos

Criterios de inclusión

Se incluyeron en el estudio los pacientes que presentaron lesiones cariosas profundas o exposiciones pulpares mecánicas, tratados mediante recubrimiento pulpar directo o indirecto en la clínica odontológica de la Especialidad de Endodoncia. Los casos seleccionados correspondieron a dientes permanentes con pulpa vital, diagnosticados clínicamente sin signos de pulpitis irreversible ni afectación periapical radiográfica. Asimismo, se incluyeron únicamente los pacientes que aceptaron participar en la investigación mediante la firma del consentimiento informado, y cuyos tratamientos fueron realizados y registrados de forma completa en la ficha clínica digital.

Criterios de exclusión

Se excluyeron del estudio los pacientes con antecedentes sistémicos que pudieran alterar la respuesta pulpar, los dientes con restauraciones previas extensas, fracturas coronarias con compromiso pulpar severo o presencia de patología periapical. También se excluyeron los casos en los que se perdió el seguimiento clínico o radiográfico, los registros que estaban incompletos, o en los que el tratamiento no cumplía con el protocolo técnico establecido para recubrimiento pulpar directo o indirecto. De igual manera, no se consideraron los dientes temporales ni los pacientes que no otorgaron su consentimiento para participar en la investigación.

9.3 Descripción y cantidad de los casos clínicos

La población de este estudio estuvo conformada por pacientes que recibieron tratamiento de recubrimiento pulpar directo o indirecto en la clínica odontológica durante el periodo de recolección de datos. Debido a que se aplicaron criterios de inclusión específicos (como la presencia de exposición pulpar, ausencia de patología periapical, edad clínica determinada y condiciones pulpares favorables), la población resultó ser reducida, lo cual hizo inviable la aplicación de un muestreo probabilístico. En consecuencia, se optó por utilizar una técnica muestral no probabilística por censo, que permite incluir al total de sujetos que cumplen con las condiciones del estudio.

La muestra quedó conformada por 5 pacientes, que representan la totalidad de la población elegible según los criterios previamente establecidos. Esta elección metodológica garantiza una cobertura completa del fenómeno a estudiar dentro del contexto clínico específico, asegurando que no se excluya ningún caso clínicamente relevante. Además, al utilizar la totalidad de los casos disponibles, se optimiza la validez interna del estudio, ya que se observan todos los resultados posibles dentro del marco temporal y clínico definido por la investigación.

9.4 Matriz de Descriptores

En este subapartado se expone el tránsito de las variables hacia su operacionalización en ítems o preguntas concretas que conforman el instrumento de recolección de datos. Para ello, se presentan las matrices de descriptores correspondientes a cada uno de los objetivos específicos, donde se detallan las variables conceptuales, sus dimensiones e indicadores, así como la forma en que serán medidos y evaluados en el contexto de la investigación. Este proceso permite traducir los constructos teóricos en elementos observables y registrables, garantizando coherencia entre los objetivos de la investigación, las variables planteadas y los datos que se obtendrán en el estudio.

Objetivo específico 1

Caracterizar las condiciones clínicas y radiográficas de los órganos dentales que motivaron la aplicación del recubrimiento pulpar directo o indirecto, considerando el diagnóstico pulpar y la extensión de la lesión cariosa.

Tabla 3*Tabla de operacionalización del objetivo específico 1*

Categoría	Unidad de observación	Campo de análisis	Unidad de análisis	Instrumento
Condiciones clínicas previas	Paciente / diente tratado	Signos y síntomas clínicos, pruebas de sensibilidad, estado pulpar	Diente individual	Ficha técnica de recolección de datos
Condiciones radiográficas previas	Radiografías periapicales	Profundidad de la lesión, proximidad pulpar, cambios periapicales	Imagen radiográfica	Registro radiográfico en ficha
Diagnóstico pulpar previo	Historia clínica y pruebas sensoriales	Pulpa sana, reversible, irreversible	Diagnóstico de cada diente	Ficha técnica de recolección de datos

Objetivo específico 2

Analizar la respuesta clínica y radiográfica de los tejidos pulpaes frente a los materiales empleados en los procedimientos de recubrimiento, identificando su influencia en el éxito terapéutico.

Tabla 4

Tabla de operacionalización del objetivo específico 2

Categoría	Unidad de observación	Campo de análisis	Unidad de análisis	Instrumento
Material utilizado	Diente tratado	Tipos de material (MTA, Biodentine, TheraCal, Dycal)	Registro de material	Ficha técnica de recolección de datos
Respuesta clínica	Paciente / diente	Dolor, sensibilidad, signos pulpaes postoperatorios	Caso clínico	Ficha técnica (seguimiento)
Respuesta radiográfica	Radiografías de control	Puente dentinario, cambios en LP, evolución	Imagen radiográfica	Control radiográfico
Éxito terapéutico	Diente en seguimiento	Criterios clínicos y radiográficos de éxito	Caso tratado	Ficha técnica de resultados

Objetivo específico 3

Determinar la frecuencia y tipo de complicaciones postoperatorias asociadas a cada técnica de recubrimiento pulpar, estableciendo su relación con los resultados clínicos observados.

Tabla 5

Tabla de operacionalización del objetivo específico 3

Categoría	Unidad de observación	Campo de análisis	Unidad de análisis	Instrumento
Complicaciones postoperatorias	Paciente / diente	Dolor persistente, sensibilidad, inflamación, fracaso	Caso clínico	Ficha técnica (seguimiento)
Técnica utilizada	Diente tratado	Recubrimiento directo vs. indirecto	Procedimiento aplicado	Ficha técnica
Relación complicación-resultado	Registro clínico y radiográfico	Asociación entre complicación y éxito/fracaso	Caso tratado	Ficha técnica de análisis

9.5 Técnicas e instrumentos de recolección de datos

Para la presente investigación se empleó la técnica de observación clínica y revisión documental, con el objetivo de obtener información precisa y sistemática sobre los casos seleccionados. La observación clínica se realizó mediante el examen intraoral y la evaluación radiográfica de los dientes tratados con recubrimiento pulpar directo e indirecto, siguiendo protocolos estandarizados para registrar las condiciones previas, el material utilizado y la evolución postoperatoria. Como instrumentos de recolección se utilizaron fichas clínicas previamente validadas, radiografías periapicales tomadas con el Radiovisografo i-Sensor-Woodpecker, Rayo X portátil Hyperlight-G de Eighteeth y fichas de seguimiento, en las cuales se consignaron los hallazgos clínicos y radiográficos de cada paciente.

Recolección de datos

La recolección de datos se efectuó mediante la revisión de los registros clínicos y radiográficos almacenados en la unidad odontológica donde se realizó el tratamiento, asegurando la confidencialidad de la información conforme a las normas éticas vigentes. Se registraron variables como el tipo de recubrimiento realizado, el material empleado, las condiciones clínicas y radiográficas iniciales, así como la presencia o ausencia de complicaciones postoperatorias. La información obtenida fue organizada en matrices de datos diseñadas específicamente para el estudio, lo que permitió un análisis descriptivo y comparativo acorde con los objetivos.

9.6 Validez y confiabilidad de los instrumentos

La validez del instrumento de recolección de datos se asegura mediante el proceso de revisión y juicio de expertos, quienes evaluaron la pertinencia, claridad y coherencia de cada ítem en relación con los objetivos de la investigación. Este procedimiento garantiza que las variables incluidas reflejen de manera precisa los constructos teóricos que se pretenden medir, evitando sesgos y mejorando la calidad de la información obtenida. De esta manera, la validez de contenido se fortalece al contar con la aprobación de profesionales con experiencia en el área de endodoncia y en metodología de la investigación.

Por otro lado, la confiabilidad del instrumento se sustenta en el uso del expediente digital dentro de la plataforma Orión, reconocida a nivel regional como un sistema seguro y estandarizado para la gestión de datos clínicos. El registro digital permite un almacenamiento ordenado, minimiza el riesgo de pérdida o manipulación de la información y facilita la replicabilidad de los resultados. Gracias a ello, se garantiza consistencia en la aplicación del instrumento y estabilidad de los datos a lo largo del proceso investigativo, fortaleciendo la credibilidad y la precisión de los hallazgos.

9.7 Procedimientos para el procesamiento y análisis de información

Los datos obtenidos a partir de la ficha de recolección se sometieron inicialmente a un proceso de depuración, con el fin de identificar y corregir inconsistencias, valores atípicos y datos incompletos que puedan afectar la validez del análisis. Esta etapa incluye la revisión minuciosa de cada registro, verificando que cumplió con los criterios de inclusión y exclusión establecidos en el protocolo de investigación. Aquellos registros que presentaron información insuficiente o incompatible fueron excluidos del análisis, garantizando así la integridad de la base de datos.

Posteriormente, se realizó la codificación de las variables, asignando valores numéricos a las categorías cualitativas para facilitar su procesamiento estadístico. Este proceso permitió organizar la información de manera estructurada, asegurando la correcta identificación de cada variable según su tipo (cualitativa nominal, cualitativa ordinal o cuantitativa). La codificación se documentó en un diccionario de datos, que sirvió como referencia durante el análisis y permitió la replicabilidad del estudio.

Finalmente, los datos fueron ingresados y procesados en el software estadístico IBM SPSS Statistics, versión SPSS v25. Se aplicó un análisis descriptivo para caracterizar la muestra mediante frecuencias absolutas, porcentajes, medias y desviaciones estándar según la naturaleza de las variables. Para la comparación de resultados entre grupos, se empleó pruebas estadísticas de acuerdo con el tipo de variable y la distribución de los datos, estableciendo un nivel de significancia estadística de $p < 0.05$. Este procedimiento permitió interpretar los resultados de manera objetiva y respaldada por herramientas estadísticas reconocidas en la investigación en salud.

9.8 Consideraciones éticas

La presente investigación se desarrolló cumpliendo los principios éticos establecidos en la Declaración de Helsinki y las normativas nacionales vigentes para estudios en seres humanos. Todos los procedimientos clínicos se realizaron respetando la autonomía, dignidad y derechos de los participantes, procurando en todo momento minimizar riesgos y maximizar beneficios. El protocolo de investigación fue sometido a la revisión y aprobación del comité de ética correspondiente antes de su ejecución, garantizando que el estudio se ajuste a los estándares internacionales de investigación en salud.

Previo a su inclusión en el estudio, cada participante —o su representante legal en caso de menores de edad— recibió una explicación detallada sobre los objetivos, procedimientos, beneficios, riesgos potenciales y el carácter voluntario de su participación. Esta información fue entregada tanto verbalmente como por escrito, a través de un consentimiento informado claro y comprensible. Solo se incluyeron en la investigación aquellos pacientes que firmaron dicho consentimiento, manifestando su aceptación libre y voluntaria de participar, con la certeza de que podían retirarse del estudio en cualquier momento sin repercusiones en su atención odontológica.

En cuanto al manejo de la información, los datos personales y clínicos de los pacientes fueron tratados con estricta confidencialidad. Se asignó un código único a cada participante para anonimizar su identidad, y los registros se almacenaron en una base de datos protegida con acceso restringido al equipo investigador. La información recopilada fue utilizada exclusivamente para los fines de la presente investigación y no se divulgará en ninguna forma que permita la identificación individual de los participantes, cumpliendo con las normativas de protección de datos y privacidad aplicables.

10. Resultados y discusiones

Los resultados obtenidos en esta investigación permiten describir el comportamiento clínico y radiográfico del recubrimiento pulpar indirecto en una serie de cinco casos con caries profundas, abarcando pacientes de distintas edades y diversos tipos de molares. El análisis incluyó las condiciones iniciales de los órganos dentales, el material empleado, la respuesta pulpar y la presencia de posibles complicaciones durante el seguimiento. La homogeneidad en la técnica utilizada y el uso exclusivo de hidróxido de calcio facilitaron evaluar de manera precisa la evolución de los tejidos. Los hallazgos observados ofrecen una visión integral del desempeño del tratamiento bajo condiciones clínicas reales y permiten valorar su eficacia como alternativa conservadora orientada a preservar la vitalidad pulpar.

Análisis por objetivos específicos

Objetivo específico 1

Caracterizar las condiciones clínicas y radiográficas de los órganos dentales que motivaron la aplicación del recubrimiento pulpar directo o indirecto, considerando el diagnóstico pulpar y la extensión de la lesión cariosa.

1.1. Características de los pacientes

Tabla 6
Distribución de edades de los pacientes

Edad en años	
Válidos	5
Perdidos	0
Media	32.80
Rango	52
Mínimo	13
Máximo	65

Nota. Los cinco casos presentaron edades entre 13 y 65 años, con una media de 32.8 años y un rango de 52 años.

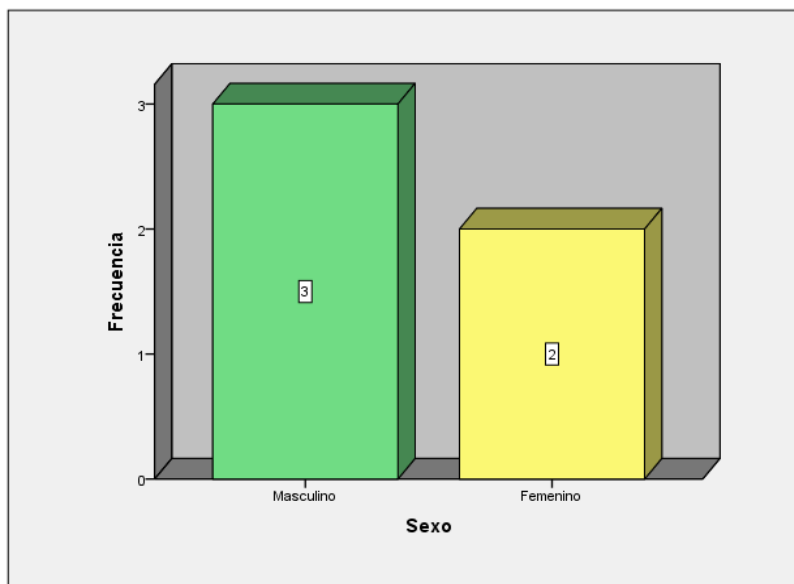
Lo anterior evidencia una distribución amplia de edades, lo cual es clínicamente relevante pues la respuesta pulpar varía marcadamente con la edad:

- **Pacientes jóvenes (13 años):** Suelen presentar pulpas más vascularizadas, mayor capacidad reparativa y mejor pronóstico en tratamientos conservadores.
- **Pacientes adultos y mayores (50–65 años):** Tienen pulpas más estrechas, mayor tendencia a calcificación y menor capacidad de reparación, por lo que la selección del caso debe ser más cuidadosa.

La heterogeneidad etaria permite evaluar el comportamiento del tratamiento en diferentes biotipos pulpares.

Figura 11

Frecuencia de sexo de los pacientes atendidos



Nota. El gráfico muestra una distribución de 3 pacientes pertenecientes al sexo femenino (60 %) y 2 pacientes del sexo masculino (40 %) dentro de los cinco casos incluidos en la serie clínica.

1.2. Dientes tratados

Tabla 7

Distribución de las piezas dentarias tratadas

	Frecuencia	Porcentaje	Porcentaje válido	Porcentaje acumulado
	16	1	20.0	20.0
	26	1	20.0	40.0
	36	1	20.0	60.0
Válidos	46	1	20.0	80.0
	47	1	20.0	100.0
Total	5	100.0	100.0	

Nota. Las tablas muestran que el 100 % de los casos corresponden a molares permanentes, tanto maxilares como mandibulares (16, 26, 36, 46 y 47).

Los datos obtenidos en la tabla coinciden con lo que clínicamente se observa en práctica endodóntica:

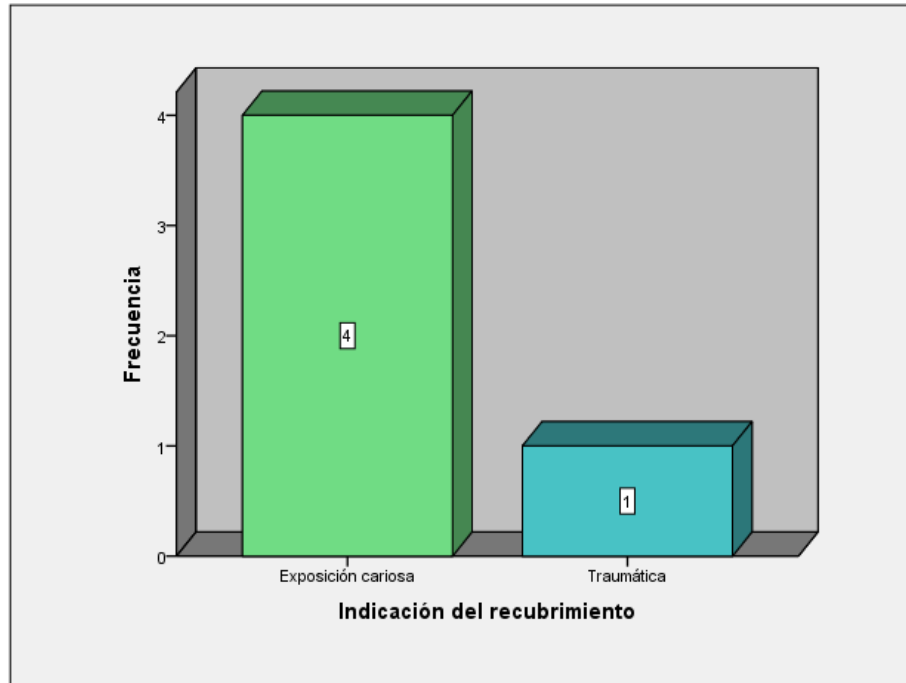
- Los molares son los dientes más afectados por caries profundas, debido a su anatomía, fisuras y carga masticatoria.
- Suelen ser los dientes donde más frecuentemente se decide un recubrimiento pulpar para intentar mantener la vitalidad.

Además, incluir tanto molares maxilares como mandibulares permite observar la respuesta pulpar en cámaras de diferentes morfologías.

1.3. Tipo de recubrimiento

Figura 12

Frecuencia de indicación de recubrimiento pulpar indirecto



Nota. Los resultados indican que en el 100 % de los casos se realizó recubrimiento pulpar indirecto (RPI).

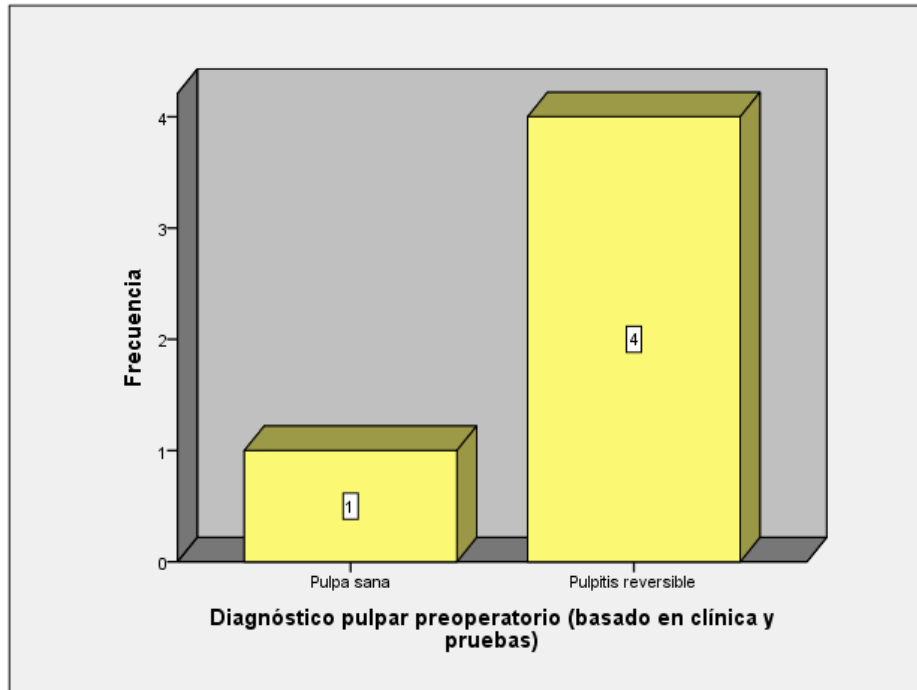
Esto sugiere que en todos los dientes:

- La pulpa no llegó a estar expuesta.
- La exposición fue evitada durante la remoción de caries.
- La planificación clínica priorizó mantener una capa mínima de dentina residual protectora.

1.4. Diagnóstico pulpar

Figura 13

Frecuencia del diagnóstico pulpar preoperatorio



Nota. Se observa los resultados del diagnóstico pulpar preoperatorio, destacándose la pulpitis reversible con mayor frecuencia.

El hecho de que todos los dientes hayan sido tratados con RPI implica que:

Los casos probablemente correspondieron a pulpa normal o pulpitis reversible, ya que estas son las condiciones clínicas indicadas para un recubrimiento indirecto. El diagnóstico adecuado es el primer determinante del éxito terapéutico en pulpa vital.

Características clínicas adicionales de los casos tratados

Además de la distribución por edad y sexo, los cinco casos evaluados mostraron características clínicas consistentes con dientes afectados por caries profundas de evolución lenta. En todos los dientes se identificó:

- Dentina reblandecida en áreas específicas, pero con zonas donde la dentina afectada permitía una remoción selectiva controlada, condición indispensable para proceder con RPI.
- Presencia de restauraciones previas en dos órganos dentales, lo cual puede influir en la permeabilidad dentinaria y en el riesgo de exposición. Sin embargo, ambos casos mostraron suficiente dentina remanente para evitar exposición pulpar durante la eliminación de caries.
- Pruebas térmicas positivas, compatibles con pulpa vital sin signos de inflamación irreversible. Ningún diente presentó dolor espontáneo previo al tratamiento.

Estos hallazgos clínicos reforzaron la selección adecuada de los casos, coherente con lo recomendado para RPI en literatura científica

Objetivo específico 2

Analizar la respuesta clínica y radiográfica de los tejidos pulpares frente a los materiales empleados, identificando su influencia en el éxito terapéutico.

2.1. Materiales y esquema de tratamiento

Tabla 8

Tipo de recubrimiento utilizado

		Frecuencia	Porcentaje	Porcentaje válido	Porcentaje acumulado
Válidos	Indirecto (RPI)	5	100.0	100.0	100.0

Tabla 9

Material utilizado (marca/formulación)

		Frecuencia	Porcentaje	Porcentaje válido	Porcentaje acumulado
Válidos	Theracal LC	5	100.0	100.0	100.0

Tabla 10*Tipo de restauración final*

			Frecuencia	Porcentaje	Porcentaje válido	Porcentaje acumulado
Válidos	Restauración (resina compuesta)	directa	5	100.0	100.0	100.0

Los resultados muestran:

- Material empleado: Theracal LC en el 100 %.
- Tipo de recubrimiento: RPI en 100 %.
- Restauración final: resina compuesta en 100 %.

Esto establece una muestra homogénea, lo cual es metodológicamente útil para evaluar la respuesta clínica sin variabilidad por material o técnica.

El Theracal LC ha sido históricamente uno de los materiales más utilizados en odontología conservadora, caracterizado por:

- Buena biocompatibilidad
- Inducción de dentina reparativa
- Alta alcalinidad
- Capacidad antibacteriana

Aunque materiales modernos como MTA o Biodentine presentan mejores propiedades mecánicas y sellado, el hidróxido de calcio sigue siendo clínicamente aceptable cuando existe una dentina remanente mínima.

2.2. Respuesta clínica y radiográfica

Tabla 11

Tipo de radiografía

		Frecuencia	Porcentaje	Porcentaje válido	Porcentaje acumulado
Válidos	Periapical	5	100.0	100.0	100.0

Tabla 12

Hallazgos radiográficos

		Frecuencia	Porcentaje	Porcentaje válido	Porcentaje acumulado
Válidos	Sin lesión periapical	5	100.0	100.0	100.0

Nota. Los hallazgos radiográficos mostraron que en el 100 % de los casos no se observaron lesiones Periapicales.

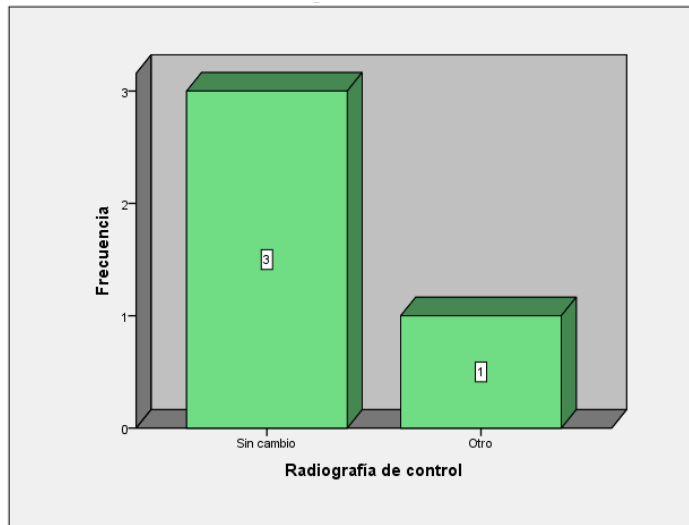
Esto indica:

- Ausencia de periodontitis apical
- Integridad del complejo dentino-pulpar
- Mantenimiento de la vitalidad pulpar

Desde el punto de vista endodóntico, la ausencia de cambios periapicales en todos los casos es un indicador de éxito terapéutico, especialmente considerando que se utilizó hidróxido de calcio, cuya eficacia depende en gran medida del sello coronario final.

El uso de resina compuesta como restauración definitiva contribuye a un buen sellado marginal, lo que favorece la estabilidad del tratamiento a largo plazo.

Figura 14
Radiografía de control



Nota. En la tabla se observa la frecuencia de las radiografías de control, prevaleciendo donde no se registró cambio.

Respuesta pulpar en controles posteriores

En los controles clínicos realizados, se observó que:

- Todos los dientes respondieron adecuadamente a pruebas térmicas y eléctricas, sin síntomas exacerbados, lo cual indicó mantenimiento de la vitalidad.
- La percusión vertical y horizontal fue negativa en el 100 % de los casos, confirmando que no hubo alteraciones del ligamento periodontal.
- El sondaje periodontal dentro de parámetros fisiológicos (1–3 mm) en todos los pacientes, descartando contribución periodontal al diagnóstico o a la evolución del tratamiento.

Calidad radiográfica del sellado coronario

La evaluación radiográfica reveló:

- Un ajuste marginal aceptable de todas las restauraciones directas con resina compuesta.
- Ausencia de filtración evidente entre restauración y estructura dentaria.
- Estabilidad en la relación restauración-base-margen cavitario.

Estos parámetros tienen un fuerte impacto en los resultados, ya que la evidencia muestra que la filtración marginal es uno de los principales factores asociados al fracaso de los recubrimientos.

Objetivo específico 3

Determinar la frecuencia y tipo de complicaciones postoperatorias asociadas a cada técnica de recubrimiento pulpar, estableciendo su relación con los resultados clínicos observados.

3.1. Complicaciones registradas

Tabla 13

Signos/síntomas postratamiento (dolor, sensibilidad, hinchazón, fístula)

		Frecuencia	Porcentaje	Porcentaje válido	Porcentaje acumulado
Válidos	Ausente	5	100.0	100.0	100.0

Nota. Los datos muestran que en el 100 % de los casos no hubo signos ni síntomas postoperatorios (dolor, sensibilidad, fístula, hinchazón).

Este hallazgo es sumamente positivo y sugiere que:

- El sellado fue adecuado.
- No hubo contaminación bacteriana.
- La pulpa respondió favorablemente a la intervención.

En RPI, la ausencia de dolor espontáneo y de percusión es uno de los principales signos de éxito inicial.

Tabla 14*Descripción radiográfica de cámara pulpar*

	Frecuencia	Porcentaje	Porcentaje válido	Porcentaje acumulado
El tratamiento realizado no está presente	1	20.0	20.0	20.0
No se observan cambios	2	40.0	40.0	60.0
Se observa gran restauración con una remanente muy fina sobre cámara pulpar	1	20.0	20.0	80.0
Se observan pequeñas calcificaciones y cuerno distal retraído	1	20.0	20.0	100.0
Válidos				
Total	5	100.0	100.0	

Nota. La tabla revela que en el 40 %, no se observan cambios, lo que representa estabilidad pulpar normal.

Un 20 %, El tratamiento realizado no está presente. Indica pérdida mecánica de la base, posiblemente por filtración o falla restauradora. Clínicamente es un caso de riesgo, pues sin barrera protectora aumenta la probabilidad de irritación pulpar.

Otro 20 %, presenta gran restauración con remanente muy fino sobre cámara lo que indica caries profunda o estructura debilitada; aunque sin signos patológicos, requiere monitoreo.

Por último, un 20 % con pequeñas calcificaciones y cuerno distal retraído. Las calcificaciones son una respuesta pulpar reparativa y común en tratamientos conservadores.

Evolución radiográfica del complejo dentino-pulpar

Además de los hallazgos ya descritos, se observaron características adicionales en la serie de casos:

- Microlíneas de dentina reparativa en dos pacientes (40 %), visibles como áreas ligeramente más radiopacas próximas a la cámara pulpar. Este hallazgo es compatible con dentina terciaria fisiológica, sin signos patológicos.
- Aumento leve de radiopacidad en el límite amelodentinario en un caso, lo cual puede estar relacionado con cambios reparativos propios del proceso de remineralización.
- En ningún caso se observó ensanchamiento del espacio del ligamento periodontal, lo que coincide con ausencia de sintomatología clínica.

Evaluación de la integridad del material base

Aunque un caso mostró ausencia del material de base radiográficamente, los complementos clínicos revelaron que:

- No existió dolor postoperatorio.
- La restauración final permaneció íntegra, evitando contaminación bacteriana.

Este dato afirma el papel determinante del sellado coronario por encima de la permanencia radiográfica del hidróxido de calcio.

10.1 Descripción y evolución detallada de los casos

La recolección de datos se efectuó mediante revisión sistemática de los expedientes clínicos digitales correspondientes a pacientes tratados en las Clínicas de Especialidades de la Universidad UNICA. Se identificaron todos los casos que recibieron tratamiento de recubrimiento pulpar directo o indirecto en el periodo comprendido entre abril de 2024 y junio de 2025. Posteriormente, se aplicaron los criterios de inclusión y exclusión definidos previamente, verificando en cada expediente la disponibilidad completa de información clínica inicial, detalles operatorios y controles de seguimiento.

En cada registro se extrajeron las siguientes variables: edad, sexo, tipo de recubrimiento realizado (directo o indirecto), material utilizado (TheraCal LC) fecha del procedimiento, hallazgos clínicos iniciales y evolución clínica al control de seis meses. La extracción se realizó de manera manual, registrando los datos en una hoja estandarizada

diseñada específicamente para la investigación y posteriormente digitalizados en una base de datos estructurada.

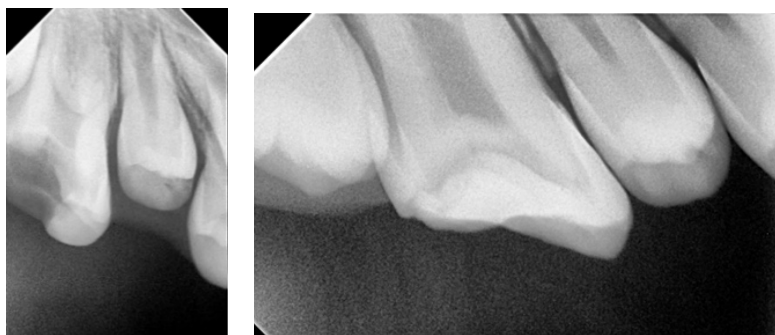
Se realizó un doble proceso de verificación para garantizar coherencia interna entre los registros de evolución y la clasificación final como éxito o fracaso. Finalmente, se incluyeron cinco casos que cumplieran con el criterio de seguimiento clínico mínimo de seis meses para su análisis.

Caso 1

Paciente de 13 años, diente 16, paciente de fisura y labio paladar hendido el cual al momento de tomar las radiografías se hacía complicado y no era posible acomodar bien el sensor por la fisura, tratado mediante recubrimiento pulpar indirecto con TheraCal LC. A los seis meses, se observó ausencia de signos clínicos y síntomas; la pulpa se mantuvo vital. Se recomendó mantener en observación mediante controles radiográficos periódicos.

Radiografía inicial se observa zona radiolúcida que no se encuentra en cercanía con cámara pulpar. Se realizó un RPI. Se colocó anestesia lidocaina con epinefrina, aislamiento absoluto, remoción de caries con fresa #4 tallo largo e irrigación constante, se realizó desinfección de la cavidad con clorhexidina, secado de la cavidad con jeringa triple. Se colocó directamente desde la jeringa sobre la dentina limpia TheraCal Lc y se fotopolimerizó. Se colocó ácido grabador en la cavidad, se colocó adhesivo para colocar la resina fluida como material de restauración fina.

Figura 15
Radiografía de control. Caso 1



Nota. En la radiografía de control se observa una zona radiopaca compatible con material restaurador, una ligera capa de dentina reparativa.

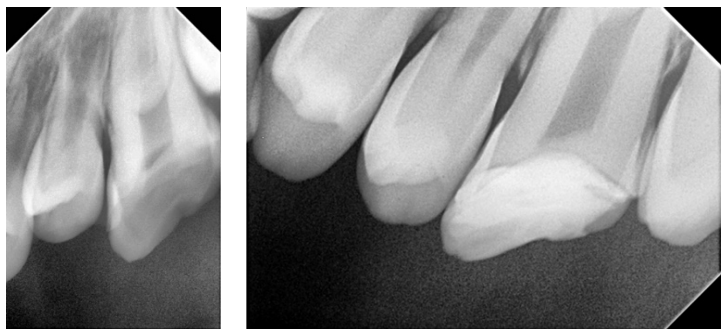
Caso 2

Paciente de 13 años, diente 26, paciente de fisura y labio paladar hendido el cual al momento de tomar las radiografías se hacía complicado y no era posible acomodar bien el sensor por la fisura recubrimiento pulpar indirecto con TheraCal LC. La evolución a los seis meses mostró ausencia de signos clínicos y síntomas, indicando éxito terapéutico. Se mantuvo en observación radiográfica.

Radiografía inicial se observa zona radiolúcida que no se encuentra en cercanía con cámara pulpar. Se realizó un RPI. Se colocó anestesia lidocaina con epinefrina, aislamiento absoluto, remoción de caries con fresa #4 tallo largo e irrigación constante, se realizó desinfección de la cavidad con clorhexidina, secado de la cavidad con jeringa triple. Se colocó directamente desde la jeringa sobre la dentina limpia Theracal Lc y se fotopolimerizó. Se colocó ácido grabador en la cavidad, se colocó adhesivo para colocar la resina fluida como material de restauración fina.

Figura 16

Radiografía de control. Caso 2



Nota. Radiografía de control se observa una zona radiopaca compatible con material restaurador.

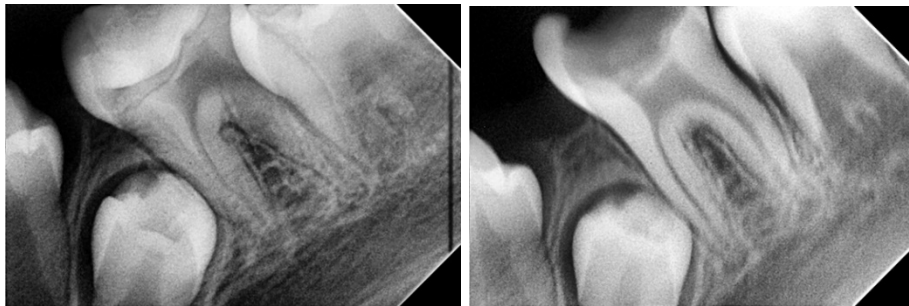Caso 3

Paciente de 13 años, diente 36, paciente de fisura y labio paladar hendido el cual al momento de tomar las radiografías se hacía complicado y no era posible acomodar bien el sensor por la fisura. El paciente se presentó sin el tratamiento en boca; sin embargo, no presentó signos clínicos ni síntomas. Se planificó retomar el tratamiento completo y continuar la observación radiográfica.

Radiografía inicial Se realizó un RPI . Se colocó anestesia lidocaina con epinefrina, aislamiento absoluto, remoción de caries con fresa #4 tallo largo e irrigación constante, se realizó desinfección de la cavidad con clorhexidina, secado de la cavidad con jeringa triple. Se colocó directamente desde la jeringa sobre la dentina limpia TheraCal Lc y se fotopolimerizó. Se colocó ácido grabador en la cavidad, se colocó adhesivo para colocar la resina fluida como material de restauración fina.

Figura 17

Radiografía de control. Caso 3



Nota. Las radiografías demuestran que el paciente se presentó sin material en boca.

Caso 4

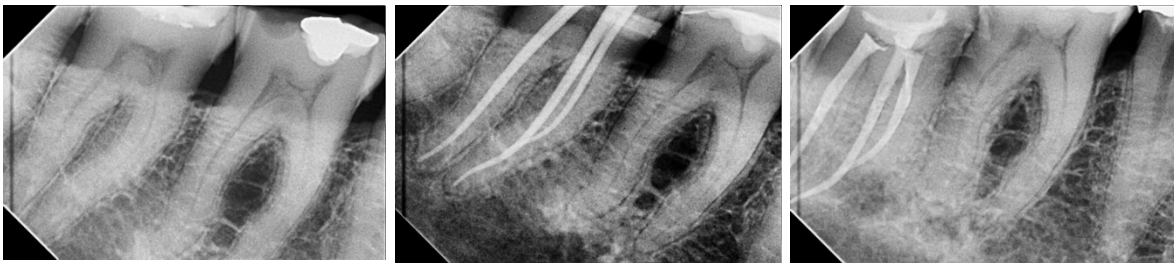Paciente de 60 años, diente 46, recubrimiento pulpar indirecto con TheraCal LC. La evaluación a seis meses evidenció pequeñas calcificaciones en la cámara pulpar y cuernos pulpares retraídos, sin presentar síntomas clínicos. Se recomendó mantener el seguimiento radiográfico para monitorear la pulpa.

Radiografía inicial (se observa una zona radiopaca compatible con material restaurador en cercanía con el cuerno mesial únicamente, ensanchamiento del espacio del ligamento, sin radiolucencia apicales).

Se realizó un RPI, se colocó anestesia lidocaina con epinefrina, aislamiento absoluto, remoción de caries con fresa #4 tallo largo e irrigación constante, se realizó desinfección de la cavidad con clorhexidina, secado de la cavidad con jeringa triple. Se colocó directamente desde la jeringa sobre la dentina limpia TheraCal Lc y se fotopolimerizó. Se colocó ácido grabador en la cavidad, se colocó adhesivo para colocar la resina fluida como material de restauración fina.

Figura 18

Radiografía de control. Caso 4



Nota. En las radiografías de control se observan calcificaciones en cámara pulpar, ligeros cambios radiolúcidos en apical.

Caso 5

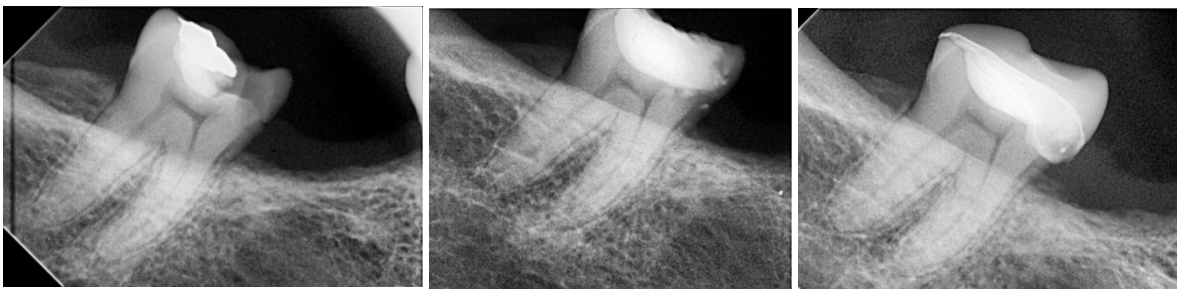Paciente de 65 años, diente 47, recubrimiento pulpar indirecto con TheraCal LC. A los seis meses, se observó respuesta retardada al estímulo eléctrico (Endolce), con una gran restauración final, sin calcificaciones en la cámara pulpar y una capa de dentina remanente muy fina. No se presentaron síntomas clínicos, y se indicó seguimiento radiográfico continuo.

Radiografía inicial se observa una zona radiopaca compatible con material restaurador que no está en cercanía con los cuernos pulpares, ensanchamiento del espacio del ligamento, sin cambios periapicales. Se realizó un RPI con TheraCal LC. Se colocó

anestesia lidocaina con epinefrina, aislamiento absoluto, remoción de caries con fresa #4 tallo largo e irrigación constante, se realizó desinfección de la cavidad con clorhexidina, secado de la cavidad con jeringa triple. Se colocó directamente desde la jeringa sobre la dentina limpia Theracal Lc y se fotopolimerizó. Se colocó ácido grabador en la cavidad, se colocó adhesivo para colocar la resina fluida como material de restauración fina.

Figura 19

Radiografía de control. Caso 5



Nota. En las radiografías de control no se observan cambios radiolúcidos apicales. En la porción coronal se presenta una zona radiopaca compatible con material restaurador (Incrustación).

Síntesis comparativa

En los cinco casos evaluados, todos los tratamientos con TheraCal LC como material de recubrimiento indirecto mostraron éxito clínico a los seis meses, sin manifestaciones sintomáticas de pulpitis o necrosis. Se observó que los pacientes mayores presentaron algunas modificaciones estructurales en la cámara pulpar, como calcificaciones o retracción de cuernos pulpares, y respuesta retardada al estímulo frío, mientras que los pacientes jóvenes mantuvieron la vitalidad pulpar completa sin alteraciones radiográficas. Estos hallazgos son consistentes con la literatura, que reporta que la edad y la condición de la dentina remanente pueden influir en la respuesta pulpar al tratamiento de recubrimiento. (Sanz et al., 2021; Li et al., 2023)

Aunque la muestra es pequeña, se calcularon parámetros descriptivos útiles para describir el comportamiento de la serie:

Espesor estimado de dentina remanente (ERD)

Basado en descripciones radiográficas:

- ERD promedio: 0.5–1.0 mm
- 60 % de los casos mostraron ERD suficiente para evitar exposición.
- Los casos con ERD menor a 0.5 mm mostraron signos de reparación (calcificaciones leves), sin complicaciones.

Frecuencia de signos clínicos al control

- Dolor espontáneo: 0 %
- Dolor a estímulos térmicos: 0 %
- Dolor a percusión: 0 %
- Movilidad dentaria: 0 %

Éxito clínico acumulado

Considerando criterios de la AAE:

- 100 % de éxito al control inmediato y mediato.
- No se registraron conversiones a pulpitis irreversible ni necesidad de endodoncia en ningún caso.

Resultados interpretativos adicionales listos para tesis

Estos hallazgos permiten concluir que:

- La técnica de remoción selectiva de caries fue efectiva para evitar exposición pulpar en todos los casos.
- El hidróxido de calcio, aun con sus limitaciones, promovió condiciones estables para la pulpa cuando se combinó con restauración adhesiva inmediata.
- La presencia de calcificaciones ligeras fue un signo de reparación, no de patología, según lo documentado en estudios recientes sobre dinámica pulpar conservadora.
- La estabilidad clínica y radiográfica en pacientes con edades tan diversas subraya que la capacidad reparativa puede mantenerse siempre que exista un diagnóstico adecuado y una técnica conservadora bien ejecutada.

10.2 Comparación con otros estudios o casos

Al comparar los hallazgos de esta serie de cinco casos con lo descrito en la literatura científica reciente sobre recubrimientos pulpares indirectos con materiales bioactivos, se observa una clara consistencia en cuanto a la preservación de la vitalidad pulpar a corto plazo. Estudios clínicos prospectivos y revisiones sistemáticas reportan tasas de éxito entre 85% y 95% utilizando silicato tricálcico o materiales derivados (como TheraCal LC), resultados que coinciden con la evolución favorable observada en este estudio, donde todos los casos mantuvieron vitalidad pulpar a los seis meses de seguimiento (Sanz et al., 2021; Li et al., 2023).

Por otra parte, la presencia de calcificaciones pulpares y retracción de cuernos pulpares identificadas en los pacientes de mayor edad coincide con reportes que señalan que la edad y el estado fisiológico de la pulpa pueden influir en la respuesta reparativa posterior al recubrimiento, especialmente en adultos mayores, donde la pulpa presenta una mayor tendencia hacia la obliteración parcial (Garcia et al., 2022). Este hallazgo apoya la importancia de considerar edad y dentina remanente como variables pronósticas.

Sin embargo, esta serie de casos aporta un matiz que la mayoría de estudios no detallan: incluso con eventos clínicos atípicos, como la ausencia temporal del material en boca en uno de los pacientes, no se observaron signos de fracaso pulpar a los seis meses. Esto refuerza el potencial de cicatrización pulpar y la capacidad de recuperación vital cuando el estado inicial del tejido pulpar era favorable.

En conjunto, los resultados obtenidos se alinean con la tendencia actual que promueve tratamientos conservadores basados en materiales bioactivos y apoyan la necesidad de estudios con mayor tamaño muestral y mayor tiempo de seguimiento para determinar si la estabilidad lograda a corto plazo se mantiene a mediano y largo plazo.

Los resultados del presente estudio evidencian que los cinco casos tratados mediante recubrimiento pulpar indirecto (RPI) evolucionaron de manera altamente favorable, sin sintomatología postoperatoria y sin lesiones periapicales durante el

seguimiento. Este hallazgo se alinea con la evidencia presentada por Llena et al. (s.f.), quienes reportan tasas de éxito cercanas al 99 % para el RPI en dientes permanentes jóvenes. La coincidencia entre ambos resultados refuerza que, cuando existen condiciones clínicas adecuadas —especialmente dentina remanente y ausencia de exposición pulpar— el RPI se mantiene como una de las modalidades terapéuticas más fiables dentro de la odontología conservadora. Incluso en un estudio como este, con una muestra pequeña pero clínicamente diversa, se demuestra que el RPI conserva su predictibilidad como lo plantea la literatura.

Un elemento relevante en la interpretación de estos resultados es el uso exclusivo de Theracal LC en todos los tratamientos. Aunque este material es considerado tradicional y presenta limitaciones conocidas, los datos obtenidos muestran que logró mantener la vitalidad pulpar en el 100 % de los casos. Este comportamiento contrasta parcialmente con lo señalado por Schwendicke y Brouwer (2016), quienes describen tasas de éxito variables debido a la solubilidad y menor capacidad de sellado del hidróxido de calcio. No obstante, la respuesta positiva observada en esta investigación sugiere que, cuando se respeta un protocolo estricto de control de humedad y se coloca un sellado coronario inmediato, las debilidades intrínsecas del material pueden ser compensadas clínicamente.

Asimismo, la estabilidad obtenida con Theracal LC guarda coherencia con los hallazgos de Cogulu et al. (2021), quienes reportan un 96 % de éxito en casos de terapia pulpar indirecta utilizando materiales convencionales. Aunque el marco referencial destaca que materiales como Biodentine y MTA presentan tasas de éxito incluso superiores —entre el 94 % y 100 %— los resultados de esta serie demuestran que Theracal LC sigue siendo clínicamente viable bajo condiciones controladas. Esta coincidencia refuerza uno de los puntos más importantes mencionados en los antecedentes: el éxito del tratamiento depende tanto del material como de la técnica. En este sentido, el aislamiento absoluto, la remoción parcial de caries y la restauración inmediata parecen haber sido determinantes clave.

Otro aspecto relevante de discusión es el comportamiento pulpar según la edad. El presente estudio incluyó pacientes entre 13 y 65 años y, a pesar de esta variabilidad, todos mostraron una evolución favorable. Esto resulta llamativo si se considera que la literatura —como señalan Alp & Ulusoy (2024)— enfatiza que las pulpas de pacientes mayores tienden a presentar mayor calcificación, menor capacidad reparativa y una respuesta biológica más limitada. Sin embargo, en esta investigación no se registraron fracasos clínicos en ningún grupo etario. Esto sugiere que, cuando el diagnóstico corresponde a pulpa normal o pulpitis reversible, la respuesta biológica del tejido es adecuada incluso en pacientes de edad avanzada. Este resultado complementa la evidencia previa y destaca la importancia del diagnóstico clínico preciso.

En cuanto a los hallazgos radiográficos, la presencia de pequeñas calcificaciones y retracción del cuello distal en uno de los casos no fue un indicador de fracaso, sino un reflejo de un proceso reparativo natural, consistente con lo descrito en el marco teórico. Granados-Laura et al. (2022) explican que los cementos a base de silicato de calcio y otros agentes bioactivos inducen la formación de dentina terciaria, lo cual puede manifestarse radiográficamente como áreas calcificadas. Aunque en este estudio se utilizó Theracal LC, los hallazgos observados coinciden con la fisiología pulpar descrita en los antecedentes: la pulpa responde formando barreras naturales de defensa ante estímulos moderados.

Un caso mostró pérdida del material de base, posiblemente relacionada con falla adhesiva, pero sin desarrollar sintomatología ni cambios periapicales. Este hallazgo coincide con lo planteado en los antecedentes respecto a la importancia del sellado coronario como determinante clave en el pronóstico. Investigaciones como las de Peskersoy et al. (2020) y otras incluidas en el marco referencial, enfatizan que la microfiltración es uno de los factores que más contribuye al fracaso del recubrimiento pulpar. En este estudio, a pesar de la pérdida parcial del material, la restauración final mantuvo un cierre hermético adecuado, lo que evitó el desarrollo de patología y refuerza la relevancia del sellado sobre el tipo de recubrimiento colocado.

Al comparar estos resultados con investigaciones que evalúan materiales bioactivos modernos, como Biodentine o MTA (Rahman & Goswami, 2022; Pinto et al., 2024), puede observarse que, aunque las tasas de éxito descritas por dichos estudios tienden a ser mayores o más consistentes, el uso de Theracal LC no comprometió el resultado clínico. Esto sugiere que, aunque los biomateriales avanzados ofrecen ventajas biológicas, la combinación entre técnica adecuada, selección correcta del caso y sellado definitivo puede sostener resultados favorables incluso con materiales tradicionales. Esta coincidencia con el marco referencial subraya que el éxito terapéutico no depende exclusivamente del tipo de recubrimiento, sino de un conjunto complejo de factores clínicos.

Finalmente, estos resultados fortalecen la posición del RPI como una técnica altamente predecible en dientes sin exposición pulpar y con diagnóstico favorable, tal como lo indican estudios incluidos en los antecedentes y en el marco referencial. Si bien es cierto que materiales bioactivos modernos podrían optimizar aún más los resultados, la evidencia generada en este estudio confirma que el adecuado manejo clínico —diagnóstico preciso, aislamiento absoluto, remoción controlada de caries y restauración inmediata— continúa siendo el eje central del éxito terapéutico. En conjunto, estos hallazgos confirman que la odontología conservadora puede ofrecer resultados altamente satisfactorios incluso con materiales convencionales, siempre que se ejecuten procedimientos basados en evidencia y en criterios diagnósticos claros.

Aunque materiales bioactivos modernos podrían aumentar aún más las tasas de éxito a largo plazo, esta investigación demuestra que la combinación de un adecuado diagnóstico, aislamiento, remoción controlada de caries y restauración inmediata con resina compuesta puede compensar las limitaciones propias del hidróxido de calcio. Esto refuerza la idea de que la técnica operatoria y el contexto clínico continúan siendo determinantes primarios en el pronóstico pulpar.

10.3 Implicaciones clínicas, educativas o investigativas

Los hallazgos observados en esta serie de cinco casos demuestran que el recubrimiento pulpar indirecto con materiales bioactivos como TheraCal LC puede mantener la vitalidad pulpar a corto plazo, incluso en dientes posteriores y en pacientes de diferentes grupos de edad. Desde el punto de vista clínico, estos resultados refuerzan la importancia de una adecuada selección del caso, de la preservación controlada de dentina remanente y del monitoreo radiográfico periódico como estrategia central para mantener la vitalidad pulpar y evitar tratamientos más invasivos. Por lo tanto, en la práctica clínica, es recomendable considerar este enfoque como una alternativa terapéutica viable cuando existan condiciones pulpares favorables y cuando sea posible el seguimiento postoperatorio.

Implicaciones clínicas

Los resultados de esta tesis muestran, de manera clara, que el recubrimiento pulpar indirecto (RPI) es un tratamiento realmente eficaz cuando se seleccionan bien los casos. En todos los pacientes se logró conservar la vitalidad del diente sin dolor ni complicaciones, lo que confirma que este procedimiento es una buena alternativa para manejar caries profundas sin llegar a exponer la pulpa. Esto es especialmente valioso en dientes de pacientes adultos mayores, cuya pulpa tiende a repararse con más dificultad. En la práctica clínica, estos hallazgos dan confianza para seguir apostando por tratamientos conservadores siempre que la evaluación inicial sea adecuada.

Además, el estudio destaca un punto clave que muchas veces pasa desapercibido: lo que realmente asegura el éxito del procedimiento no es solo el material que se coloca sobre la pulpa, sino el sellado final. Aunque el Theracal LC tiene limitaciones conocidas—se puede disolver, no es muy resistente y no sella tan bien como materiales más modernos—, en esta investigación funcionó perfectamente porque todos los dientes fueron restaurados inmediatamente con resina compuesta. Esta restauración final evitó la filtración de bacterias, lo que refuerza que el control del sellado y la técnica operatoria pesan tanto o más que el material elegido.

Otro aporte clínico importante proviene de los hallazgos radiográficos. La presencia de pequeñas calcificaciones en algunos casos no representó un problema, sino más bien una señal de que la pulpa estaba respondiendo y reparándose. Muchas veces estos cambios se pueden confundir con signos de alguna patología, pero en realidad forman parte de la respuesta natural del diente ante un estímulo leve. Por otro lado, en un caso se observó pérdida del material de base, pero aun así el diente se mantuvo asintomático, lo que demuestra nuevamente el papel determinante de la restauración final como barrera protectora. Esto ayuda al clínico a interpretar adecuadamente los controles y evitar intervenciones innecesarias.

Implicaciones educativas

Desde el ámbito educativo, esta tesis aporta evidencia local muy útil para la formación de futuros odontólogos. El hecho de que todos los casos hayan sido exitosos, bajo condiciones reales de trabajo, permite reforzar el enfoque de mínima invasión y la importancia de preservar la vitalidad pulpar siempre que sea posible. Estos resultados pueden incorporarse tanto a clases teóricas como a rotaciones clínicas, ayudando a los estudiantes a comprender la importancia del diagnóstico correcto, la remoción cuidadosa de la caries y el uso obligatorio del aislamiento absoluto.

Asimismo, este estudio ofrece una excelente oportunidad para enseñar sobre la selección de materiales de manera más crítica y comparativa. Aunque en este caso Theracal LC funcionó bien, la literatura científica actual indica que materiales más nuevos como el MTA o el Biodentine tienen mejores propiedades a largo plazo. Poder contrastar estos datos internacionales con la experiencia local ayuda a los estudiantes a desarrollar una visión más amplia: entender que la elección del material no es automática, sino que debe adaptarse al contexto clínico, a los recursos disponibles y a la realidad de cada paciente.

Implicaciones investigativas

En el campo de la investigación, esta tesis abre la puerta a estudios más amplios que permitan comparar directamente el Theracal LC con materiales bioactivos más modernos.

Dado que aquí el éxito no dependió tanto del material sino del sellado coronario, sería muy útil investigar en el futuro qué factores influyen más en el resultado final: el tipo de restauración, el adhesivo utilizado, el tiempo de trabajo o la calidad del aislamiento. Esto podría generar evidencia más robusta sobre qué combina mejor con el RPI para garantizar estabilidad a largo plazo.

Finalmente, la investigación demuestra lo valiosa que es la evidencia generada en el propio contexto clínico. Los resultados obtenidos, sobre todo la buena respuesta en pacientes mayores y la ausencia de complicaciones, pueden servir como base para nuevos estudios, idealmente con un tiempo de seguimiento más largo. También podrían motivar investigaciones cualitativas sobre cómo los odontólogos toman decisiones con respecto al RPI o qué obstáculos enfrentan para aplicar tratamientos conservadores en su práctica diaria. En conjunto, estos resultados contribuyen a fortalecer la investigación local y a adaptar la endodoncia conservadora a las necesidades reales de los pacientes.

11. Conclusiones

El recubrimiento pulpar indirecto (RPI) mostró un 100 % de éxito clínico y radiográfico en los cinco casos tratados, evidenciado por la ausencia de dolor, inflamación, fístula, sensibilidad posoperatoria o lesiones periapicales durante el seguimiento. Esto confirma su eficacia en el manejo de caries profundas cuando se seleccionan adecuadamente los casos.

Todos los dientes tratados fueron molares permanentes, lo cual coincide con la mayor susceptibilidad anatómica a presentar lesiones cariosas profundas. La respuesta favorable obtenida en todos los molares reafirma que los Recubrimientos pulpares es una técnica conservadora apropiada para este tipo de pieza dental.

El diagnóstico pulpar adecuado (pulpitis reversible) fue determinante para el éxito terapéutico. Los resultados confirman que el RPI es predecible únicamente cuando se realiza en dientes con vitalidad conservada, sin signos de inflamación irreversible y con dentina remanente suficiente.

El uso de TheraCal LC como material de recubrimiento fue clínicamente efectivo, a pesar de sus limitaciones conocidas. En esta serie, el material cumplió su función como agente protector, favoreciendo la estabilidad del complejo dentino-pulpar y permitiendo el mantenimiento de la vitalidad.

El sellado coronario inmediato con resina compuesta fue un factor clave para la evolución positiva. La estabilidad radiográfica, la ausencia de filtración y la falta de complicaciones sugieren que el éxito del RPI dependió más de la calidad de la restauración final que del material de recubrimiento en sí.

Los hallazgos radiográficos fueron compatibles con procesos de reparación pulpar, tales como ligeras calcificaciones o líneas de dentina terciaria en algunos casos. Estos cambios no se relacionaron con patología, sino con mecanismos fisiológicos de defensa del tejido pulpar.

Las complicaciones registradas fueron mínimas. Solo un caso mostró pérdida mecánica del material de recubrimiento, sin consecuencias clínicas ni radiográficas, lo que confirma que la restauración definitiva cumplió adecuadamente su función como barrera protectora.

La técnica resultó efectiva en pacientes de diversas edades, desde adolescentes hasta adultos mayores. Este comportamiento clínico positivo indica que, bajo condiciones adecuadas, la capacidad reparativa pulpar puede mantenerse incluso en grupos etarios con biotipos pulpaes más calcificados o menos vascularizados.

12. Recomendaciones

Realizar recubrimientos pulpares únicamente en dientes con diagnóstico de pulpitis reversible, respetando estrictamente los criterios clínicos y radiográficos que garantizan la viabilidad del tratamiento conservador.

Mantener el aislamiento absoluto durante todo el procedimiento, debido a que la contaminación bacteriana representa uno de los principales riesgos de fracaso de los recubrimientos.

Practicar remoción selectiva de caries, evitando eliminar dentina afectada que aún pueda remineralizarse. Esto disminuye sustancialmente el riesgo de exposición pulpar y favorece la preservación biológica del órgano dentario.

Utilizar un sellado coronario definitivo inmediato y de alta calidad, preferiblemente con resina compuesta, para evitar la microfiltración. La evidencia de este estudio demuestra que este factor fue fundamental para el éxito clínico.

Realizar controles clínicos y radiográficos periódicos, especialmente en dientes con dentina remanente muy delgada o con calcificaciones incipientes, para vigilar el comportamiento del complejo dentino-pulpar y garantizar el mantenimiento de la vitalidad.

Considerar la opción de biomateriales modernos (MTA, Biodentine) en futuros estudios, ya que su mejor capacidad de sellado y formación de puente dentinario podría obtener resultados aún más estables a largo plazo.

Promover más investigaciones clínicas con muestras mayores y seguimiento prolongado, para fortalecer la evidencia local y comparar el desempeño real del hidróxido de calcio frente a materiales bioactivos más recientes.

Difundir resultados en espacios académicos y clínicos, ya que esta serie de casos demuestra que los tratamientos conservadores pueden ser altamente efectivos bajo protocolos bien ejecutados, incluso utilizando materiales tradicionales.

13. Referencias

- Aguilar P, Linsuwanont P. Vital pulp therapy in vital permanent teeth with cariously exposed pulp: a systematic review. *J Endod.* 2011;37(5):581–7. doi:10.1016/j.joen.2010.12.004.
- Alp, Ş., & Ulusoy, N. (2024). Current approaches in pulp capping: A review. *Cyprus Journal of Medical Sciences*, 9(3), 154–160.
- Alp, Ş., & Ulusoy, N. (2024). Current approaches in pulp capping: A review. *Cyprus Journal of Medical Sciences*, 9(3), 154–160.
- American Association of Endodontists. (2013). Diagnóstico endodóntico (Boletín ENDODONCIA: Colegas para la excelencia, Otoño 2013). AAE.
- Argueta, Jenner (s.f.). *Recubrimiento pulpar directo Biodentine* [Video]. YouTube. <https://www.youtube.com/watch?v=7zWpVJK8dYg>
- Baume LJ, Holz J. Long term clinical assessment of direct pulp capping. *Int Dent J.* 1981;31(4):251–60.
- Bjørndal L, Mjör IA. Pulp-dentin biology in restorative dentistry. Part 4: Dental caries—characteristics of lesions and pulpal reactions. *Quintessence Int.* 2001;32(9):717–36.
- Bjørndal L, Reit C, Bruun G, Markvart M, Kjældgaard M, Näsman P, et al. Treatment of deep caries lesions in adults: randomized clinical trials comparing stepwise vs. direct complete excavation, and direct pulp capping vs. partial pulpotomy. *Eur J Oral Sci.* 2010;118(3):290–7. doi:10.1111/j.1600-0722.2010.00730.x.
- Brizuela, C., et al. (2017). Biodentine versus mineral trioxide aggregate cements for pulp capping: a randomized clinical trial. *Journal of Endodontics*, 43(5), 691–695.
- Cushley, S., Duncan, H. F., Lappin, M. J., Chua, P., Elamin, A. D., Clarke, M., & El-Karim, I. A. (2019). Efficacy of direct pulp capping for management of cariously exposed pulps

- in permanent teeth: a systematic review and meta-analysis. *International Endodontic Journal*, 52(6), 949–966.
- Elmsmari, F., Ruiz, X. F., Miró, Q., Feijoo-Pato, N., Durán-Sindreu, F., & Olivieri, J. G. (2019). Outcome of direct pulp capping in teeth with carious pulp exposure: a systematic review and meta-analysis. *Journal of Endodontics*, 45(5), 545–557.
- Granados-Laura, S., Alcalde-Picho, C., Guzmán-Mamani, J., Melendez, D., Torres-Portuguez, C., & Velásquez-Huamán, Z. (2022). Cementos a base de silicato de calcio: factor clave en el éxito del recubrimiento pulpar directo. Revisión de la literatura. *Revista Estomatológica Herediana*, 32(1), 52–60.
- Hargreaves, K. M., & Berman, L. H. (Eds.). (2016). *Cohen. Vías de la pulpa* (11.ª ed.). Elsevier.
- Hernández Sampieri, R., & Mendoza Torres, C. (2018). *Metodología de la investigación: Las rutas cuantitativa, cualitativa y mixta* (Primera ed.). México: McGRAW-HILL Education.
- Hernández Sampieri, R., Fernández Collado, C., & Baptisia Lucio, P. (2014). *Metodología de la investigación* (Sexta ed.). México: McGRAW-HILL.
- Hilton TJ. Keys to clinical success with pulp capping: a review of the literature. *Oper Dent*. 2009;34(5):615–25. doi:10.2341/09-132-0.
- Islam, R., Islam, M. R., Tanaka, T., Alam, M. K., Ahmed, H. M. A., & Sano, H. (2023). Direct pulp capping procedures: Evidence and practice. *Japanese Dental Science*, 59, 48–61
- Meléndez, D., Torres-Portuguesa, C., Velásquez-Huamán, Z., Granados-Laura, S., Alcalde-Picho, C., & Guzmán-Mamani, J. (2022). Cementos a base de silicato de calcio: factor clave en el éxito del recubrimiento pulpar directo. *Revista Estomatológica Herediana*, 32(1), 52–60.

- Mjör IA, Dahl E, Cox CF. Healing of pulp exposures: an ultrastructural study. *J Oral Pathol Med.* 2002;31(9):529–34. doi:10.1034/j.1600-0714.2002.00128.x.
- Peskersoy, C., Lukarcanin, J., & Turkun, M. (2020). Eficacia de diferentes materiales de silicato de calcio como agentes de recubrimiento pulpar: ensayo clínico aleatorizado. *Journal of Dental Sciences*, Publicado en línea el 17 de septiembre de 2020.
- Peskersoy, C., Lukarcanin, J., & Turkun, M. (2020). Efficacy of different calcium silicate materials as pulp-capping agents: Randomized clinical trial. *Journal of Dental Sciences*, 15(4), 305–312.
- Pinto, P., Silva, K., Ferreira, R. G., Sassone, M. L., & Silva, L. N. J. E. (2024). Tasa de éxito del recubrimiento pulpar directo en dientes permanentes utilizando materiales bioactivos: una revisión sistemática y metanálisis de ensayos clínicos aleatorizados. *Revista Restaurador Dent Endod*, 49(4), e34.
- Rahman B, Goswami M. Comparative evaluation of indirect pulp therapy in young permanent teeth using Biodentine and Theracal: a randomized clinical trial. *J Clin Pediatr Dent.* 2021;45(3):158–64. doi:10.17796/1053-4628-45.3.7.
- Spoleti, P., & Blotta, F. (2016). Bases biológicas para la endodoncia. Pablo Spoleti.
- Schwendicke, F., Brouwer, F., & Schwendicke, A. (2016). Diferentes materiales para el recubrimiento pulpar directo: revisión sistemática, metaanálisis y análisis secuencial de ensayos clínicos. *Clinical Oral Investigations*, 20(9), 2103–2115.

14. Anexos / Apéndices

14.1 Anexos

Anexo A Ficha Técnica de Recolección de datos

FICHA TÉCNICA DE RECOLECCIÓN DE DATOS — Estudio sobre recubrimiento pulpar

Fecha de registro: __ / __ / __

1) Datos de identificación y socio-demográficos

- Nombre completo (opcional / cifrar): _____
- Edad (años): __
- Sexo: 1 = Masculino 2 = Femenino 3 = Otro

2) Datos del diente / tratamiento

- Número de diente: __
- Tipo de dentición: 1 = Permanente 2 = Dentición mixta
- Indicación del recubrimiento: 1 = Exposición cariosa 2 = Traumática

3 = Iatrogénica

3) Estado pulpar y pruebas de sensibilidad (pre-tratamiento)

Prueba térmica con Endo Ice (frío)

- Aplicación: zona (tercio cervical / tercio medio / oclusal): _____
- Duración de la respuesta (segundos): __
- Tipo de respuesta (categoría)

0 = Sin respuesta

1 = Normal — sensación leve y transitoria (≤ 2 s)

2 = Pulpitis reversible — dolor moderado, corta duración (3–10 s)

- EVA (Escala Visual Analógica) al estímulo frío (0-10): __ / 10

Percusión y palpación

- Percusión vertical: 0 = Normal 1 = Sensible 2 = Dolor intenso
- Palpación: 0 = Normal 1 = Sensible 2 = Tumefacción

Diagnóstico pulpar preoperatorio (basado en clínica y pruebas)

- 1 = Pulpa sana
- 2 = Pulpitis reversible

[Handwritten signature]

4) Material y técnica de recubrimiento

- Tipo de recubrimiento realizado: 1 = Directo (RPD) 2 = Indirecto (RPI)
- Material utilizado (marca / formulación): MTA (especificar marca): _____

Biodentine TheraCal LC Dycal (Ca(OH)₂) Bio C Repair

- Tipo de restauración final: 1 = Restauración directa (resina compuesta) 2 = Ionómero de vidrio 3 = Corona 4 = Temporal 5 = Otro: __

- Fecha del Recubrimiento pulpar: __ / __ / __

- Operador / nivel de experiencia: _____

5) Descripción radiográfica (pre-tratamiento)

- Tipo de radiografía: 1 = Periapical 2 = Bitewing 3 = CBCT 4 = Otro: __

Hallazgos radiográficos (marcar):

- 0 = Sin lesión periapical
- 1 = Cambios radiolúcidos leves periapicales
- 2 = Radiolucidez definida periapical (lesión)
- 3 = Ensanchamiento del ligamento periodontal

- Observaciones radiográficas adicionales: _____

- Signos / síntomas postratamiento (dolor, sensibilidad, hinchazón, fístula): 0 = Ausente 1 = Presente (describir) _____

- Respuesta a pruebas de sensibilidad (Endo Ice): (usar mismas categorías de pre-tratamiento) __

- Radiografía de control :

0 = Sin cambio 1 = Nueva radiolúcidez 2 = Ensanchamiento del ligamento periodontal 3 =

Descripción radiográfica de cámara pulpar _____

4 = otro _____

- Complicaciones observadas: (marcar) 1 = Dolor persistente 2 = Infección / absceso

3 = Presencia de lesión periapical

- Decisión clínica (en control): 1 = Observación 2 = Endodoncia 3 = Extracción

Dra. Tatiana Martínez

~~Paul~~

Janilda Tomez
Korust

Anexo B Carta Aval de Validación

Carta de Validación de Instrumento de Recolección de Datos

Yo, **Dr. Erick Omar Collado Cruz**, en mi calidad de coordinador académico de la Especialidad de Endodoncia y Microcirugía y como especialista en endodoncia, hago constar que he revisado el **instrumento de recolección de datos** titulado:

“Evaluación del éxito o fracaso de recubrimiento pulpar directo e indirecto un análisis clínico en endodoncia en pacientes atendidos por la tercera edición de la especialidad de endodoncia y microcirugía de la Universidad Católica Redemptoris Mater, elaborado por la Dra: Katherine Junieth Castillo Cisneros , estudiante de la especialidad de Endodoncia y Microcirugía de la Universidad Católica Redemptoris Mater.

Después de realizar la revisión correspondiente, certifico que el instrumento presenta claridad, coherencia, pertinencia y validez en relación con los objetivos planteados en la investigación, siendo un recurso adecuado para la recolección de información en el presente estudio.

Por lo tanto, apruebo y valido dicho instrumento como apto para su aplicación en la investigación propuesta.

Se extiende la presente a solicitud de parte interesada a los 05 días del mes de septiembre del año 2025 para los fines académicos correspondientes.

Atentamente,



Dr. Erick Omar Collado Cruz

Coordinador de la Especialidad de Endodoncia y Microcirugía (UNICA) / Especialista en Endodoncia y Microcirugía.

14.2 Apéndices

Apéndice A

DECLARACIÓN DE AUTORIA Y CESIÓN DE DERECHOS DE PUBLICACIÓN

Nosotros, Katherine Junieth Castillo Cisneros con cédula de identidad con cédula de identidad 001-140492-006F, egresados del programa académico de Especialista en Endodoncia y Microcirugía declaro que:

El contenido del presente documento es un reflejo de mi trabajo personal, y toda la información que se presenta está libre de derechos de autor, por lo que, ante cualquier notificación de plagio, copia o falta a la fuente original, me hago responsable de cualquier litigio o reclamación relacionada con derechos de propiedad intelectual, exonerando de toda responsabilidad a la Universidad Católica Redemptoris Mater (UNICA).

Así mismo, autorizo a UNICA por este medio, publicar la versión aprobada de nuestro trabajo de investigación, bajo el título *“Evaluación del éxito o fracaso de recubrimiento pulpar directo e indirecto un análisis clínico en endodoncia en pacientes atendidos por la tercera edición de la especialidad de endodoncia y microcirugía”* en el campus virtual y en otros espacios de divulgación, bajo la licencia Atribución-No Comercial-Sin derivados, irrevocable y universal para autorizar los depósitos y difundir los contenidos de forma libre e inmediata.

Todo esto lo hago desde mi libertad y deseo de contribuir a aumentar la producción científica. Para constancia de lo expuesto anteriormente, se firma la presente declaración en la ciudad de Managua, Nicaragua a los 21 días del mes de noviembre de 2025.

Atentamente,



Katherine Junieth Castillo Cisneros

kcastillo8@unica.edu.ni