UNIVERSIDAD CATÓLICA REDEMPTORIS MATER
FACULTAD DE ODONTOLOGIA
MAESTRIA EN IMPLANTOLOGIA ORAL

TESIS PARA OPTAR AL TÍTULO
Máster en Implantología Oral

LINEA DE INVESTIGACIÓN: Medicina Oral y Cirugía Implantológica

Torus Lingual como alternativa de injerto de hueso autólogo en implantes dentales inmediatos post extracción. Reporte de caso

AUTORA

Barreto-Pichardo, Francis María
ORCID https://orcid.org/0009-0007-7385-3070

TUTOR CIENTÍFICO
Dr. Oscar Alemán. MSc
Máster en Implantología Oral.
ORCID: https://orcid.org/ 0000-0002-8091-3517

TUTOR METODOLÓGICO
Dr. René Alfonso Gutiérrez, MD, MSc.
Epidemiólogo, Salubrista Público
ORCID: https://orcid.org/0000-0002-9806-7419

REVISORES DE LA INVESTIGACIÓN
REVISOR DE CONTENIDO
REVISOR Y CORRECTOR DE ESTILO
MSc. Carlos Manuel Téllez
ORCID: https://orcid.org/0000-0002-8936-0031

Dr. Luis Quintana, MD, MSc
Epidemiólogo, Salubrista Publico
ORCID: https://orcid.org/0000-0003-4355-6773

Managua, Nicaragua, septiembre de 2024

Agradecimientos

La salud es el bien más preciado que un ser humano puede poseer. Tener buena salud te permite trabajar, desarrollarte y luchar por lo que amas, por tus sueños; quien goza de ella no tiene más que pedir. Cursando la Maestría mi salud se vio bien comprometida, me practicaron una cirugía a corazón abierto y en algún momento consideré retirarme y dejar a un lado mi sueño de tener la especialidad que tanto había deseado. En la difícil situación en la que me encontré, pude sentir el enorme cariño de mi familia, la de mis seres queridos, mis compañeros y autoridades de esta Alma Mater. Hoy que culmino este camino y viendo en retrospectiva todo lo que me pasó, no tengo en mi corazón más que palabras de cariño y agradecimientos profundos.

En primer lugar, agradezco a Dios nuestro Señor, por darme una segunda oportunidad y permitirme quedarme aquí disfrutando de mis seres queridos y seguir en el camino de la vida que no es más que una enseñanza nueva; por la salud, el trabajo y la magia de las cosas pequeñas y sencillas que son las más grandes y las que en realidad importan.

Agradezco a mi esposo, Neville, por el apoyo enorme que me brindó en este tiempo; por no limitarme y dejarme sola. Él siempre estuvo a mi lado comprendiendo que en la realización del otro está la de uno mismo.

A Olivia, mi sencilla y cariñosa madre, que a su modo y en silencio está siempre pendiente de mí.

Dedicatoria

Dedico este trabajo a mi hija Francine, mi todo, mi motor, mi maestra de vida, la experiencia pura y viva de lo que es el AMOR.

TABLA DE CONTENIDOS

I. INTRODUCCION ……..…….. 1

II. ANTECEDENTES…….……... 3

III. JUSTIFICACION…….……. 6

IV. PLANTEAMIENTO DEL PROBLEMA …….…… 7

V. OBJETIVOS ……. 8

5.1 OBJETIVO GENERAL …… 8

5.2 OBJETIVOS ESPECIFICOS ……..……..… 8

VI. MARCO DE REFERENCIA ……...……. 9

VII. DISEÑO METODOLOGICO ……..…… 16

Área de estudio ……. 16

Tipo de estudio ……. 16

VIII. RESULTADO Y DISCUSION DE RESULTADOS ……...……. 62

IX. CONCLUSIONES …… 75

X. RECOMENDACIONES …….. 76

XI. REFERENCIAS ……... 77

XII. ANEXOS …….. 79

ANEXO 1: Figura1 Combinación torus lingual como injerto de implante dental ……... 79

ANEXO 1: Figura 2. Combinación de Implante Dental e injerto de hueso ……. 80

ANEXO 1: Figura 3. Tori lingual and alveolar preservation like bone graft site: cochrane.org - Busquets (bing.com) ……. 81

ANEXO 1: Figura 4. Combinación Injerto de hueso autólogo e implante dental …… 82

ANEXO 1: Figura 5. Combinación de busqueda injerto que funciona mejor para preservación alveolar en el hueso de la mandibula luego de una extracción ……... 83

ANEXO 1: Figura 6. Tesauro Implante Dental en los Descriptores MeCS/DeSH …….. 84

ANEXO 1: Figura 6.1. Termino Implante dental búsqueda desplegada …….. 85

ANEXO 1: Figura 6.2. Implante Dental ……... 86

ANEXO 1: Figura 7. Tesauro Extracción Dental ……. 87

ANEXO 1: Figura 7.1. Termino Extracción dental búsqueda desplegada ……... 88

ANEXO 1: Figura 8. Tesauro de Injerto Óseo ……. 89

ANEXO 1: Figura 8.1. Tesauro de Injerto óseo ……... 90

ANEXO 1: Figura 8.2. Injerto de hueso alveolar ……. 91

ANEXO 1: Figura 9. Tesauro tori Lingual/ torus lingual/ torus mandibular …… 92

ANEXO 1: Figura 10. Tesauro Exostosis ……. 93

ANEXO 1: Figura 10.1. Tesauros Exostosis desplegado…….. 94

ANEXO 1: Figura 10.2. Exostosis ……... 95
ANEXO 2 ……. 96
ANEXO 3 ……. 97
ANEXO 4 ……. 98
ANEXO 5 ……. 106
XIII. GLOSARIO …….. 108

I. INTRODUCCION

Admito que mi tema podría recordar otros. No obstante, a diferencia de esos, este en particular aborda otra perspectiva un poco más experimental y curiosa. ¿A qué me refiero con eso? Bueno, en principio, me gustaría tratar sobre el término "torus", el cual proviene del latín que significa tumor o protuberancia circular. Cabe señalar que en odontología el torus es considerado como una variación anatómica, una alteración de la normalidad y no como una condición patológica, que se caracteriza por presentar un crecimiento lento de tejido óseo de tipo benigno (Dávila–Juárez, 2015).

La prevalencia de los torus lingual va del 5% al 40% y son menos comunes que los crecimientos óseos que se producen en el paladar. Suelen presentarse con mayor frecuencia en personas asiáticas e inuits, y son un poco más frecuentes en hombres. En los Estados Unidos, entre el 7% y el 10% de la población presenta casos de rodetes mandibulares, con un porcentaje de ocurrencia similar entre personas blancas y de color (Neville et al., 2002).

Por lo general, los torus no requieren ningún tipo de tratamiento a menos que su tamaño molestase durante la masticación, dificultase el proceso de higienización o cuando existiese la necesidad de colocar una prótesis. Solo en estos casos es que se contempla la opción de removerlos a través de procedimientos quirúrgicos. Con el desarrollo de la Implantología oral, que busca elevar la calidad de vida del paciente y brindar opciones de tratamientos más confortables que las incómodas prótesis convencionales para reemplazar los dientes perdidos, se hace imperativa la necesidad de tener óptimas condiciones de hueso tanto en espesor como en altura para lograr la colocación de los implantes en la posición adecuada. Cuando estas condiciones de hueso en el lecho receptor no se tienen se busca crearlas por medio del uso de injertos.

El hueso autólogo es la fuente de material óseo para injertos de mejor asimilación que se conoce debido a las propiedades de osteoconducción, osteoinducción y osteogénesis que posee. Las zonas de obtención de hueso en el paciente; usualmente pueden ser extra e intraorales, las zonas donantes extraorales principalmente comprenden cadera, costillas entre otros, el procedimiento en estas áreas al tratarse de lugares fuera de la boca se traduce en cirugías más complejas, costosas e invasivas para el paciente.

Compréndase que las intraorales incluyen mentón, región de la tuberosidad del maxilar y la rama de la mandíbula presentando otra limitante que es la poca disponibilidad que se encuentra en esas zonas. La presencia de estas exostosis o torus linguales en pacientes que serán sometidos a terapia con implantes dentales y que a su vez requieren injertos de hueso para alcanzar el volumen óseo necesario para dichos implantes representan una oportunidad, debido al hecho de que su ubicación es concomitante a la zona de la cirugía, lo que lo vuelve un recurso invaluable, ya que evita procedimientos adicionales para obtener el material óseo a injertar.

Como quiera que sea al ser una sola cirugía se mejora en un solo procedimiento las condiciones para hacer posible la instalación de una prótesis posterior, volviendo los tiempos de tratamiento y sanación más cortos y reduciendo los dolores y molestias para el paciente. Por tanto, el propósito del presente estudio es mostrar la forma como este recurso puede ser aprovechado y usado en ese tipo de pacientes. En definitiva, se dejará una referencia para los alumnos de la Facultad de Odontología y del programa de Maestría de Implantología Oral en la Universidad Católica Redemptoris Mater y a los Especialistas del área de la Implantología en general.

II. ANTECEDENTES

Hacia la década de los 90 ya existían reportes sobre el uso de torus linguales como material de injerto para lograr aumentos de reborde y elevaciones de seno. Pero si se sugería el seguir realizando estas técnicas para documentar los casos y poder disponer de mayor información de referencia.

Es necesario recalcar que Scott Ganz (1997) publicó un artículo sobre la realización de un procedimiento de aumento de los rebordes alveolares en el que utilizo los torus linguales como injerto de hueso autólogo, destacando el beneficio de estos como sitio donante en los pacientes con necesidad de injerto en las zonas edéntulas en las que se pretendía colocar implantes.

Este artículo de 1997 describe un reporte de caso documentado paso a paso en una paciente de 55 años con necesidad colocación de implantes y de aumento de espesor de hueso, en la zona vestibular posterior del maxilar inferior y que presentaba torus o exostosis linguales en las zonas circundantes, en ella se realizó remoción del torus lingual bilateral que presentaba y posteriormente este se utilizó en un procedimiento de aumento de reborde y para seguidamente colocar los implantes.

El caso fue mostrado de forma progresiva hasta la restauración final, brindando en ese entonces resultados prometedores que alentaban a considerar el uso de estas exostosis anatómicas como sitos donantes.

Por otro lado, Neiva et al (2006) publicaron un estudio en el que se utilizó un torus lingual como una fuente alternativa de hueso autógeno, el reporte de caso incluyo a un paciente femenino, de 42 años, raza blanca con necesidad de un procedimiento de aumento de reborde en la zona de un premolar mandibular faltante y de elevación de seno maxilar en la zona de un molar superior derecho ausente, el uso de estos injertos facilitaría la colocación ideal de los implantes dentales. Ambas áreas mostraban deficiencia del reborde óseo donde se colocarían los implantes por lo que requerían un aumento de los mismos antes de la colocación de los implantes.

Luego de seis meses de realizado este procedimiento se observó una nueva formación de hueso con características adecuadas y comparables con el hueso nativo. Pasado ese periodo los implantes fueron colocados y cargados, restaurando la estética y función al paciente. En este caso se observa como el torus mandibular puede ser usado exitosamente para estos procedimientos. Sin

embargo, más estudios se consideraban eran necesarios para determinar los enormes beneficios de este como una fuente de hueso autógeno.

En el Journal de Implantología Oral, Chin-Wei et al, en 2016 muestra un reporte de caso en un paciente masculino de 79 años con el cual se realizó un procedimiento de aumento de la dimensión vertical del reborde alveolar, usando injerto de hueso autólogo de torus mandibular, con seguimiento de ocho meses y observando una ganancia hasta 6mm de altura de hueso en sentido vertical y una calidad ósea similar a la del hueso nativo presente en la zonas circundantes, luego de estos 8 meses los implantes fueron colocados.

Con los resultados obtenidos de este estudio, Chin-Wei et al. exhortan a considerar la utilización de estas exostosis como una fuente alternativa de hueso autógeno, especialmente cuando su presencia está muy cerca del sitio receptor. Enfatizando en el hecho de que se pueden esperar menos complicaciones con este abordaje en comparación con el uso de la rama mandibular o la sínfisis como tejido donante. Siempre recalcan, el hecho de realizar más procedimientos de este tipo que puedan aportar mayor información acerca del tema.

No obstante, en otro estudio de Reyes Fernández et al. publicado en septiembre 2023 y publicado en la revista del Colegio Mexicano de Implantología Bucal y Maxilofacial, "Torus mandibulares como fuente de injerto autólogo en preservación alveolar" se describe un reporte de caso acerca de un procedimiento realizado en un paciente de 69 años con ausencia de múltiples piezas tanto en la arcada superior como en la inferior y que buscaba reponer sus piezas faltantes. Cabe señalar que el paciente presentaba torus mandibulares bilaterales lo que animo a los clínicos a proponer el uso de estos como material de injerto óseo en las zonas que se requiriera mejorar la cantidad y calidad de hueso.

El estudio describe el procedimiento del uso del torus mandibular como una fuente de injerto de hueso autólogo para la colocación de dos implantes Durante el procedimiento se extrajeron los órganos dentarios remanentes que estaban en mal estado y que no eran viables para permanecer en boca en el maxilar inferior y se colocaron dos implantes en los sitios de extracción. Se tomaron injertos de los torus linguales y se introdujeron, para la preservación alveolar en dichos sitios. Luego de tres meses se procedió a restaurar definitivamente al paciente en el que se consiguió una óptima

estabilidad debido al buen funcionamiento del tejido del torus para preservar los alvéolos post extracción.

Finalmente, este estudio concluyó con la idea de que los torus palatinos, mandibulares y las exostosis se deben considerar una alternativa de sitios donadores para obtener hueso autólogo con el fin de aplicarlos en los lugares que se requiera a nivel de cavidad oral. A la fecha estos procedimientos se llevan a cabo de forma más seguida y son más frecuentes los reportes sobre el éxito de estos casos en otros países. En nuestra Universidad Católica Redemptoris Mater, este tipo de procedimientos no se habían realizado. Fue en el año 2020 -2021 que se realizó un estudio y procedimiento similar con un mesiodens, pero el uso de torus como injerto de hueso en implantes post extracción, será el primero que se realiza, con lo que se logrará poder tener una referencia enriquecedora a cerca del paso a paso y la técnica empleada en dicho procedimiento.

III. JUSTIFICACION

Examinemos minuciosamente ahora la razón de ser del estudio. En implantología dental es importante contar con el espesor de hueso adecuado, para colocar los implantes que sustituirán a los dientes perdidos, cuando no existen condiciones ideales de hueso, se realizan procedimientos en los que se utilizan injertos o rellenos para lograr el volumen de hueso necesario. En la actualidad se cuenta con diversos tipos de materiales, que ayudan a cumplir con este objetivo. Es así como rellenos de origen animal, humano y sintético son utilizados para conseguirlo. No obstante, el hueso propio del mismo paciente es considerado hasta el momento el más idóneo para realizar los injertos que permitirían devolver el volumen y las condiciones óptimas para la colocación del implante dental. Las exostosis o torus mandibulares son alteraciones inocuas y en este caso podrían considerarse como una fuente de obtención de injerto óseo. De aquí se parte de la consideración de usar como injertos de hueso, los torus o exostosis seas presentes en cavidad oral, en los pacientes que las poseen.

Estas consideraciones fundamentan mi propuesta que, si se demuestra o si se lograsen identificar estas variantes anatómicas, como zonas de obtención de los injertos, puesto que no resultan en un protocolo de difícil extracción, costo y manipulación se llevarían a cabo estos procedimientos de forma más rutinaria. Con la certeza y seguridad, eso sí, de que se está utilizando el mejor tipo de injerto y que con este hecho se obtendrían, los mejores resultados. Es importante, buscar validar y normar que en pacientes con estas características y que necesiten injertos de hueso, se puedan utilizar estas zonas.

Este estudio pretende dar, por un lado, información sustentada y sistematizada, que pueda enriquecer el conocimiento local sobre el uso de los torus linguales como injerto óseo, proporcionando una guía de referencia para futuros residentes de la Maestría de Implantología Oral UNICA y a otros clínicos para realizar este tipo de procedimientos. Es de suma importancia, dar a conocer sobre la implementación de este tipo de técnicas en Nicaragua, ya que actualmente existe la experiencia profesional pero poca literatura científica al respecto publicada que contribuya a la investigación clínica.

IV. PLANTEAMIENTO DEL PROBLEMA

Ahora quiero presentar el caso reportado. Este es, efectivamente, un paciente adulto, masculino de 44 años de edad, con presencia de torus lingual y con necesidad de regeneración ósea e implante post extracción. Lo anterior me lleva a indicar que el paciente sufrió un accidente vehicular y debido al impacto se fracturo pieza dental quedando solamente, el resto radicular en el que es imposible realizar rehabilitación convencional. Se sugiere realizar tratamiento de extracción del resto radicular más colocación de implante e injerto óseo.

Según la experiencia clínica de este caso llevado a cabo en la cuarta edición de la Maestría de implantología de la Universidad Católica Redemptoris Mater**.**

¿Es la remoción del torus lingual una alternativa viable de obtención de material de injerto óseo autólogo para regeneración en implantes dentales post extracción?

P: Paciente edéntulo

E: Técnica de uso de torus lingual como injerto autólogo

C: No hay grupo de comparación.

O: Resultados.

Características socio demográficas, edad, sexo, escolaridad, ASA, Protocolo quirúrgico utilizado.

Seguimiento post quirúrgico inmediato.

Seguimiento a 4 meses.

S: Estudio Observacional, descriptivo de reporte o informe de caso.

V. OBJETIVOS

5.1 OBJETIVO GENERAL

Describir el empleo del torus lingual como alternativa de material de injerto óseo autólogo en implantes post extracción, en la cuarta edición Maestría de implantología oral, Universidad Católica Redemptoris Mater.

5.2 OBJETIVOS ESPECIFICOS

1. Identificar las características socio demográficas del paciente sometido a cirugía de implantes haciendo uso de torus lingual como injerto de hueso autólogo.

2. Describir la evolución clínica del paciente sometido a cirugía de implante haciendo uso de torus lingual como alternativa de injerto de hueso autólogo.

3. Observar el resultado quirúrgico de paciente sometido a cirugía de implante haciendo uso de torus lingual como alternativa de injerto de hueso autólogo.

4. Establecer un protocolo quirúrgico de extracción, remoción y colocación del injerto de torus lingual en paciente con necesidad de implante dental.

VI. MARCO DE REFERENCIA

A partir de los estudios experimentales realizados por los equipos de Preg-Ingvar Branemark en la Universidad de Gothenburg (Suecia) y de Andre Schroeder de la Universidad de Berna (Suiza), durante los años 60 y 70, el uso de los implantes dentales se ha convertido en un tratamiento aceptado para el reemplazo de dientes perdidos o ausentes en pacientes parcial o totalmente edéntulos (Britto Falcon, 2018). El tratamiento con implantes dentales involucra el hecho de colocar un tornillo de titanio que hace las veces de la raíz del diente o los dientes, que se han perdido en los huesos maxilares. A través de un proceso fisiológico conocido como osteointegración, se consigue que el implante quede anclado al hueso de forma permanente, después de determinado tiempo y ciertas condiciones. Luego que esto se logra se procede a montar una corona o restauración sobre el o los implantes con lo que se podrá devolver al paciente los dientes perdidos y se mejorará su calidad de vida.

El hecho de colocar un implante en el hueso y que se integre de forma adecuada en aquel entonces y en la actualidad demandaba una serie de condiciones, una de ellas es que existiera un volumen óseo adecuado, que involucraba requerimientos tanto de altura, volumen o espesor en el lugar donde se colocaría el implante. Es en ese momento que las variables relacionadas con la cantidad y calidad de hueso adquieren relevancia y es cuando el clínico debía evaluar si su paciente contaba con el requerimiento necesario ayudándose de ciertos parámetros y clasificaciones que darían una referencia de la situación del paciente.

Era así que el profesional a cargo del caso evaluaba según aspectos clínicos del hueso forma, anchura y altura del reborde alveolar en el o los sitios donde se pretendía colocar el implante. Se realizaba también un examen exhaustivo para determinar la salud de los tejidos blandos circundantes. A través de la TAC (tomografía axial computarizada) Se podían estimar datos sobre las distintas densidades del hueso en el área. Era así como las unidades Hounsfield que median la densidad de los distintos objetos, mostraba la calidad del hueso del sitio a implantar, los valores de referencia que se esperaban encontrar en la zona de los maxilares comprendían valores menores de 150 hasta mayores de 1250. En caso de la zona posterior del maxilar inferior los valores que se esperan encontrar van desde los 850 a 1250 que se corresponden con una densidad de hueso tipo II según las distintas tablas de referencia.

Determinación de la densidad ósea mediante TC. (De Misch, C. Implantología Contemporánea. 3ra ed. España: Elsevier Mosby; 2009. P 137)

D1: >1250 UH
D2: 850 A 1250 UH
D3: 350 A 850 UH
D4: 150 A 350 UH
D5: <150 UH

Tabla de Clasificación de la densidad ósea. (En Misch, C. Implantología Contemporánea. 3ra ed. España: Elsevier Mosby; 2009.)

Densidad	Unidades Hounsfield
D1	> 1250
D2	850 -1250
D3	350 -850
D4	350 – 150
D5	<150

Clasificación propuesta por Norton y Gamble según rangos cuantitativos a ser aplicados a la calidad subjetiva según Lekholm y Zarb (1985). En el Norton MR, Gamble C. Bone classification: an objective scale of bone density using the computerized tomography scan. Clin Oral Implants Res. 2001 Feb;12(1):79-84.

Calidad Lekholm y Zarb	UH (Norton y Gamble)	Región de interés
Tipo 1	>+ 850 UH	Mandibula anterior
Tipo 2/3	+500 y 850 UH	Mandibula posterior/ Maxilar anterior
Tipo 4	0-500 UH	Maxilar posterior
Tipo 4*	< 0 UH	Tuberosidad

Cuando estas circunstancias no se sucedían en el nicho receptor y los requerimientos de hueso en las zonas a implantar no eran satisfactorios, se precisaba, entonces crear de alguna manera hueso en la zona, buscando restablecer las condiciones necesarias para la posterior implantación. Usando materiales de relleno o lo que se conoce como injertos de hueso se realizaban procedimientos de regeneración para conseguirlo, el hecho de realizar esta serie de procedimientos usando ciertos materiales que favorecerían esta formación nueva de hueso es lo que da origen al principio de regeneración ósea guiada de Regeneración Ósea Guiada (ROG).

Los principios biológicos de la regeneración ósea guiada implican diversos procesos fundamentales que incluían la actividad de las células especializadas en la formación y remodelación del hueso, como los osteoblastos, responsables de la síntesis de la matriz ósea, y los osteoclastos, encargados de la reabsorción del tejido óseo. Además, se consideraba conceptos clave como la osteoconducción, que se refiere a la guía de la regeneración ósea a través de estructuras físicas, la osteoinducción, que implica la estimulación de células precursoras para formar hueso nuevo, y la osteogénesis, que es el proceso de formación de nuevo tejido óseo.

La Regeneración Ósea Guiada (ROG) involucraba una técnica quirúrgica, cuyo objetivo se basaba en promover la formación de hueso nuevo en los maxilares, cuando existían defectos óseos o condiciones que no permitiesen la colocación de los implantes en la posición adecuada, debido a que este, era insuficiente o no existía. La aparición de esta técnica permitió colocar los implantes donde realmente se necesitaba y deseaba. Logrando de esta forma tratamientos con resultados más satisfactorios tanto a nivel funcional, mecánico y estético. Al contrario de cuando estos implantes se colocaban donde había hueso disponible y no necesariamente donde fuese la mejor opción restaurativa y estética para el paciente.

En el proceso de intentar ganar mayor cantidad de hueso con sus fallos y errores, hace que durante la década de los 80's y 90's se empiecen a desarrollar técnicas quirúrgicas, que buscaban ganar el volumen óseo adecuado en los sitios receptores que carecían de este. Es en este periodo entonces, que surgen y se desarrollan los conceptos de Regeneración Tisular Guiada (RTG) y Regeneración Ósea Guiada (ROG) empezándose a establecer las diferencias entre ambos conceptos. Es durante ese periodo que surge el principio del uso de membranas en los tratamientos de regeneración, buscando crear una barrera física de separación entre los tejidos y las células que potencialmente participaban en el proceso de reparación o cicatrización de las heridas. Puesto que la membrana creaba un espacio aislado que facilitaba la proliferación de células formadoras de hueso y evitaban la interferencia de los fibroblastos que son células que formadoras tejido blando y que competían con las células formadoras de hueso, no dejando que estas crecieran y se desarrollasen.

En un principio cuando se hacía RTG se colocaban solamente membranas en los sitios de interés esperando ganar volumen óseo, pero esta acción resultaba en el colapso de dichas membranas, lo que provocaba más bien una disminución en el volumen del tejido regenerado bajo la membrana, una insuficiente formación ósea o más bien la formación no de hueso si no de periostio. El periostio no era un nicho viable para la colocación de los implantes porque a diferencia del hueso no permitía que se llevara a cabo el proceso de la osteointegración. De allí surge entonces la idea de utilizar además de las membranas, materiales de relleno que favorecerían el asentamiento de las células formadoras de hueso.

Todos estos hallazgos dejaron entre ver, que era primordial conocer que cuando existían defectos en los rebordes alveolares, el profesional debía poder distinguir, si existía una deficiencia

tanto de tejidos duros o blandos o si había una deficiencia de ambos y de esta manera orientar los tratamientos de regeneración a solucionar uno o ambos déficits. La RTG ayudaría a mejorar el volumen del tejido blando basada en el principio del uso exclusivo de membranas y en la ROG se usarían injertos de relleno, que ayudarían a formar hueso nuevo volviendo viable la colocación de los implantes en estas zonas.

Considerando entonces el hecho de que el hueso tiene la capacidad de regenerarse en forma única en comparación con los demás tejidos, prueba de esto son las fracturas y su proceso de cicatrización, donde el tejido se regenera y organiza estructuralmente sin dejar cicatrices. Conociendo que el hueso tiene la propiedad de auto repararse de manera eficaz, pero lenta (osteogénesis), el principio de la ROG vendría a facilitar las condiciones para que se sucediera la nueva formación de hueso, manteniendo solamente a las células específicas, que son formadoras de hueso en el o los sitios de interés.

Estas células se protegían con membranas que servirían de barreras y mantendrían al margen a las células indeseables, que minaban su formación y desarrollo. Bajo este principio se buscaría inducir la formación de hueso, llevando al sitio células formadoras del mismo o lo que se conoce como factores de crecimiento que están presentes en la sangre (osteoinducción). También se proveería la arquitectura y el andamiaje adecuado para que estas células y los factores de crecimiento proliferasen en la forma requerida, utilizando materiales de relleno o injertos óseos (osteoconducción).

Los injertos óseos y los materiales de sustitución ósea son elementos fundamentales en procedimientos de regeneración ósea puesto que son la estructura que ayudara a que las células que se están regenerando, tengan un cimiento adecuado para su proliferación. Según la forma que se presentan estos pueden clasificarse ya sea en forma sólida o en partículas, como injertos bloque y particulados. En cuanto a la fuente del injerto, se distinguen diferentes tipos: los injertos óseos autógenos, que se extraen del propio individuo; los aloinjertos, que provienen de un donante de la misma especie; los xenoinjertos, que se obtienen de una especie diferente; y los aloplásticos, que son materiales sintéticos diseñados para sustituir el tejido óseo.

El injerto autógeno o autoinjerto tiene la ventaja de además de proveer la estructura de andamiaje, posee células inductoras y células capaces de diferenciarse en células formadoras de

hueso, lo que lo hace superior a los otros materiales de relleno. Además, al tratarse del mismo hueso del paciente, no habría riesgo de rechazo por parte del sujeto. Con lo que se conseguiría una formación optima y adecuada. La limitante de este tipo de material de relleno es que su obtención se logra solamente a partir de una intervención quirúrgica adicional que se traduce en mayor dolor, tiempo de intervención, tiempo de recuperación y costo. Además de la poca disponibilidad en las zonas anatómicas del cuerpo del individuo de este tipo de injerto. Por lo general existen regiones donantes extraorales e intraorales. A nivel extraoral tenemos los huesos de la calota, cresta iliaca, peroné y cóndilo tibial. A nivel intraoral la región del mentón, espina nasal, tuberosidad maxilar, cuerpo y rama mandibular, cuerpo cigomático (Brito Falcon, 2018).

La obtención ósea intraoral se refiere a la extracción de hueso directamente desde la cavidad oral del paciente. Esta técnica puede implicar diferentes tipos de hueso, como el hueso cortical y esponjoso, así como también estructuras anatómicas específicas como el torus lingual. Para llevar a cabo esta extracción, se emplean diversas técnicas, que pueden involucrar instrumentos manuales como raspadores y cucharillas óseas, así como también instrumentos rotatorios u oscilantes, como fresas o piezas de mano.

La regeneración ósea guiada en injertos en bloque autólogos en el aumento horizontal de la cresta se refiere al proceso de estimular el crecimiento controlado de hueso propio del paciente para aumentar la anchura de la cresta ósea. Este método implica la colocación de injertos óseos autólogos en forma de bloque en el área deseada, con el fin de proporcionar soporte y estímulo para el crecimiento óseo.

Por otro lado, la regeneración ósea guiada para el aumento vertical de la cresta se centra en promover el crecimiento óseo controlado en dirección vertical, con el objetivo de aumentar la altura de la cresta ósea. Este procedimiento también puede involucrar el uso de injertos óseos autólogos o materiales de sustitución ósea, combinados con membranas de barrera para proteger el área y dirigir el crecimiento del hueso nuevo.

La preservación alveolar se refiere a las técnicas utilizadas para mantener la forma y el volumen del hueso alveolar después de la extracción dental, con el fin de prevenir la reabsorción ósea y facilitar futuros procedimientos de implantes dentales o restauraciones protésicas.

La colocación de implantes en las zonas post extracción se refiere a la inserción de implantes dentales en áreas donde se han extraído los dientes naturales. Esta técnica busca preservar la estructura ósea y optimizar el proceso de cicatrización y regeneración. La colocación de implantes en estas zonas puede implicar técnicas adicionales, como la elevación del seno maxilar o la regeneración ósea guiada, para garantizar resultados óptimos en términos de estabilidad del implante y estética dental.

Al elegir este tema se consideró la enorme ventaja que se tiene en pacientes que necesitan el tratamiento de implantes, que tienen necesidad de injertos de hueso en zonas específicas al momento de realizarse dichos tratamientos y que tienen la característica particular de poseer este tipo de crecimientos o exostosis. Es en este tipo de pacientes que estos tratamientos pueden ser llevados a cabo, sabiendo que se conseguirán los mejores resultados.

VII. DISEÑO METODOLOGICO

Área de estudio

El estudio se realizó en las clínicas de Odontológicas de la Facultad de Odontología de la Maestría de Implantología Oral de la Universidad Católica Redemptoris Mater UNICA Managua, km 10.5 carretera a Masaya.

En la facultad de Odontología de la UNICA que ofrece los servicios de atención dental integral para el paciente dando un enfoque multidisciplinario de todas las especialidades trabajando en conjunto los alumnos de pregrado y post grado.

Cuenta con 51 unidades dentales.

Tipos de tratamientos: Endodoncia, Periodoncia, Operatoria, Cirugía

Cuenta con equipo de rayos x, panorámicos, escáneres intraorales.

Número de docentes 51 docentes

Número de asistentes auxiliares 7 asistentes dentales.

Promedio de pacientes que acuden a la clínica: 120 pacientes por semana.

Tipo de estudio

Estudio observacional, descriptivo, informe de caso.

Tiempo estudiado

Periodo comprendido de agosto 2023 – enero 2024.

El tiempo de seguimiento en el paciente fue de 5 meses a partir de la colocación del injerto.

A. Unidad de análisis

Paciente adulto, masculino, sano con presencia de torus lingual necesidad de extracción dental, colocación de implante dental más injerto óseo.

B. Población de estudio

Estuvo constituida por los pacientes que asistieron al Programa de Maestría de Implantología Oral a las clínicas de la Facultad de Odontología de la Universidad Católica Redemptoris Mater con necesidades de colocación de implantes.

C. Universo

Un paciente en el que se realizó procedimiento de remoción de torus lingual o Exostosis Ósea mediante cirugía, para ser usado a lo inmediato como injerto óseo de relleno, luego de la extracción del resto radicular y colocación del implante. Partiendo de la consideración de que el hueso propio del individuo, es la mejor fuente para injertar y obtener los mejores resultados.

D. Muestra y Estrategía muestral

Debido a que la naturaleza del estudio es un informe de caso no se aplicara una formula muestral.

Por lo que se seguirán los criterios de elegibilidad para el caso a continuación descritos:

E. Criterios de elegibilidad

Criterios de inclusión.

Paciente ASA I y ASA II

Paciente con presencia de torus lingual.

Paciente con presencia de torus lingual con tamaño y volumen adecuado.

Paciente con presencia diente con extracción indicada.

Paciente con necesidad de colocación de implante dental e injerto de hueso en la zona a tratar.

Paciente atendido en la Maestría de Implantología Oral de la Universidad Redemptoris Mater UNICA Managua.

Paciente que acepte participar en el estudio, firmando un consentimiento informado.

Criterios de exclusión

Paciente sistémicamente comprometido, no controlado ASA III y ASA IV.

Pacientes que tomen una medicación especial que afecte la integración del injerto como del implante.

Pacientes bajo régimen de tratamiento con bifosfonatos por más de 6 meses.

Pacientes con ausencia de torus o exostosis lingual.

Pacientes con tamaño insuficiente o volumen pequeño de la exostosis.

H. Descriptores DeCS y MeSH

	Variable PECOS expresada en termino natural	Descriptores DeSH	ID del descriptor	Descriptores MeSH
P	Adulto.	Adulto.	D000328	Adult
E	Implante Dental. Regeneración ósea en Implantología. Injerto Óseo. Hueso Autólogo. Exostosis Oseas. Torus Mandibulares. Extracción de resto radicular. Hueso particulado. Implante. Osteointegración.	Implante Dental. Injerto de hueso alveolar. Extracción Dental. Autólogo o autoinjerto.	D015921 D064728 D014081 D014182	Dental Implant. Alveolar Bone Grafting. Tooth Extraction Autologous or Autografting.
C	No se estableció ninguna variable de comparación.			
O	Perfil epidemiológico. Signos y Síntomas Evolución clínica Resultados quirúrgicos.	Edad Sexo Escolaridad Estado civil Empleo Signos y síntomas	D009273 D012723 D004522 D017533 D009790 D012816	Age Sex Educational Status Marital Status Occupations Signs and symptoms
S	Estudios	Estudio Observacional descriptivo, de reporte o informe de caso.	D064888	Observational Study

Tesauros y cadenas de búsquedas

Torus lingual

Implante dental

Implante dental post extracción

Regeneración ósea guiada (ROG)

Regeneración ósea alveolar

Hueso Autólogo

Hueso Autógeno

Exostosis Vestibulares.

Torus Mandibulares.

I. Cadena de búsquedas.

Combinación	**Base de datos/ Repositorios/ Metabuscadores**	**Número de artículos identificados.**
Torus lingual como injerto de implante dental.	GOOGLE ACADEMICO	3,120 artículos (Ver anexos fig.1)
Implante Dental e injerto de hueso	MEDLINE	1 artículo. (Ver anexo fig.2)
Tori lingual and alveolar preservation like bone graft	BING.COM	2,160 articles. (Ver annexes fig.3)
Injerto de hueso autólogo en implantes dentales.	BIREME.BR	180 artículos. (Ver anexos fig.4)
Combinación de búsqueda injerto que funciona mejor para preservación alveolar en el hueso de la mandíbula luego de una extracción.	COCHRANE DATABASE	1 artículo. (Ver anexos fig.5)

J. Variable principal: Injerto Autólogo

Variables por Objetivo.

1. Describir características socio demográficas del paciente sometido a cirugía de implantes haciendo uso de torus lingual como injerto de hueso autólogo.

Características socio demográficas.

Edad

Sexo

Ocupación

Estado Civil

Estado de salud sistémico Clasificación ASA.

Paciente edéntulo

Paciente con la cantidad de hueso necesario.

2. Describir la evolución clínica de paciente sometido a cirugía de implante haciendo uso de torus lingual como alternativa de injerto de hueso autólogo.

Planificación preoperatoria

Técnica paso a paso.

Seguimiento post operatorio

Evolución clínica

Signos:

Presencia o ausencia de inflamación.

Presencia de ausencia de enrojecimiento.

Características del Tejido de cicatrización.

Presencia o ausencia de tejido de granulación.

Presencia o ausencia de infección.

Síntomas:

Presencia o ausencia de dolor.

3. Observar el resultado quirúrgico de paciente sometido a cirugía de implante haciendo uso de torus lingual como alternativa de injerto de hueso autólogo.

Diagnóstico inicial

Tipo de hueso

Resultado quirúrgico.

Signos:

Presencia o ausencia de inflamación.

Presencia de ausencia de enrojecimiento.

Características del Tejido de cicatrización.

Presencia o ausencia de tejido de granulación.

Presencia o ausencia de infección.

Síntomas:

Presencia o ausencia de dolor.

Aspecto Radiográfico

Aspecto Tomográfico: Densidad ósea pasado un periodo de 4 -6 meses.

4. Establecer un protocolo quirúrgico de extracción, remoción y colocación del injerto de torus lingual en paciente con necesidad de implante dental.

Protocolo quirúrgico.

Matriz de Operacionalización de las Variables

Variable	Dimensiones	Definicion operacional	Indicadores	Valores	Escala de medición
Características Sociodemográficas	Edad	Tiempo que ha vivido una persona o ciertos animales o vegetales.	Número de años	Años	Cuantitativa de intervalo
	Sexo	Condición orgánica, masculina o femenin a, de los animales y las plantas.	Número según el sexo	Masculino Femenino	Cualitativa nominal
	Ocupación	Acción y efecto de ocupar u ocuparse.	Número	Administrador	Cualitativa nominal
	Estado Civil	Se refiere a la condición que tiene una persona la cual se relaciona con sus circunstancias de índole personal.	Número	Casado	Cualitativa ordinal
	Estado de salud sistémico	Conjunto de las condiciones físicas en las que se encuentra un organismo en un momento determinado.	Valor referido por el paciente en la entrevista, dato reflejado en el expediente clínico.	ASA I ASA II ASA III ASA IV	Cualitativa ordinal

Matriz de Operacionalización de las Variables

Variable	Dimensiones	Definicion operacional	Indicadores	Valores	Escala de medición
Evolución Clínica	Diagnostico	Alude, en general, al análisis que se realiza para determinar cualquier situación y cuáles son las tendencias. Esta determinación se realiza sobre la base de datos y hechos recogidos y ordenados sistemáticamente, que permiten juzgar mejor qué es lo que está pasando.	Número	Fractura pieza primer premolar inferior derecho.	Cualitativa nominal
	Tipo de tejido óseo	En relación con su densidad y composición. Hueso esponjoso: formado por trabéculas óseas que contienen médula ósea. Encontrado en el interior de los huesos. Hueso compacto: estructura rígida y compacta formada por sistemas de Havers u osteonas. Encontrado en la parte externa de los huesos.	Numero	Tipo I Tipo II Tipo III Tipo IV	Cualitativa ordinal
	Aspecto Radiográfico	Forma y características particulares que se muestran en una radiografía.	Número	Zonas radiopacas. Zonas Radiolúcidas.	Cualitativa nominal
	Densidad Ósea	La densidad Mineral ósea, densidad ósea, masa ósea o DMO es un término usado en medicina para referirse a la cantidad de materia mineral, generalmente fósforo o calcio por unidad de área en los huesos.	Número	Unidades Hounsfield. Que van > 1250 desde hasta <150.	Cualitativa ordinal
		La planificación preoperatoria consiste en el análisis y la definición del plan de acción o estrategia que se llevará a cabo durante una cirugía, con el fin de cumplir los objetivos trazados.	Número	Análisis y Evaluación de modelos. Análisis de radiografía panorámica. Análisis Tomografía. Análisis de fotografías.	Cualitativa nominal

Matriz de Operacionalización de las Variables

Variable	Dimensiones	Definicion operacional	Indicadores	Valores	Escala de medición
				Diseño de guía quirúrgica Diseño de colgajo.	
		Período transoperatorio. Comprende la administración de anestesia, el control de signos vitales, la esterilización del área quirúrgica y la monitorización constante del paciente	Número	Preparación del paciente. Enjuague con Clorhexidina. Técnica anestésica. Incisión quirúrgica. Exposición del Torus. Delimitación del Torus. Remoción del Torus. Pulverización del Torus. Extracción del resto. Fresado quirúrgico. Colocación del implante. Colocación del injerto. Colocación de membrana. Cierre del colgajo. Sutura.	Cualitativo nominal

Matriz de Operacionalización de las Variables

Variable	Dimensiones	Definicion operacional	Indicadores	Valores	Escala de medición
Planificación Preoperatoria	Signos y Síntomas.	Este proceso permite verificar si el plan de cuidados está obteniendo los resultados esperados y tomar las medidas correctivas correspondientes en caso de ser necesario.	Número	Presencia o ausencia de dolor. Presencia o ausencia de tejido de granulación. Presencia o ausencia de hinchazón. Presencia o ausencia de enrojecimiento.	Cualitativo nominal
Transoperatorias	Planeación. Ejecución. Seguimiento. Evaluación. Recomendación.	Un protocolo médico es un conjunto de recomendaciones sobre los procedimientos diagnósticos a utilizar ante cualquier enfermo con un determinado cuadro clínico. También puede establecer la actitud terapéutica más adecuada ante un diagnóstico clínico o un problema de salud. Estos protocolos son herramientas esenciales para guiar la práctica clínica y asegurar que los profesionales de la salud sigan pautas basadas en la evidencia científica.	Número	Involucrando planeación realizada utilizando los diferentes métodos como son tomografías, fotografías, modelos de estudios, exámenes pre operatorios. Momento quirúrgico desde la asepsia del paciente, técnica de anestesia. Extracción de sangre en el paciente para la obtención de los factores de crecimiento que serán utilizados junto con el injerto, una vez que se haya realizado la extracción del resto radicular y que se haya colocado el implante.	

K. Fuente de obtención de información.

Este estudio es observacional y descriptivo acerca de una técnica a realizar, su fuente de obtención es primaria directa, basada en los hallazgos encontrados al momento de realizar el procedimiento, datos plasmados en el expediente clínico.

L. Método de recolección de la información.

La recolección de los datos se realizó a través de la información que fue brindada por el paciente en una entrevista llenada en la historia clínica, que se. Adicionalmente la información de fotografías y estudios tomográficos que se encuentran en los expedientes de la Universidad. Se solicitó formalmente a la Dirección de Clínicas de la Universidad Católica Redemptoris Mater que autorizase el uso de dicha información.

En el caso del paciente que fue sometido al procedimiento y que participó en nuestro estudio. Se le explicó detalladamente su situación y la técnica que se implementara en él. Los beneficios e implicaciones de realizar dicha técnica y la importancia que tenía su participación en este proceso. Se le entregó una hoja de consentimiento informado donde el, hizo constar su participación voluntaria en el estudio.

M. Técnica e instrumentos de recolección de la información:

Para este estudio la técnica fue una entrevista directamente realizada al paciente y se registraron los datos en un instrumento de recolección de información que contenía todas las variables.

Técnica Quirúrgica. Se realizó procedimiento quirúrgico basado en el análisis de los diferentes elementos y resultados obtenidos del paciente como fueron tomografías, fotografías, modelos de estudios, exámenes pre operatorios.

Análisis y Evaluación de modelos.

Análisis de radiografía panorámica.

Análisis Tomografía. Análisis de fotografías.

Figura 1. Fotografías que muestran los distintos ángulos del paciente y permiten hacer un análisis extraoral del mismo.



Figura 2. Fotografías que muestran el maxilar superior e inferior de la boca paciente.

Figura 3. Modelos de estudio del paciente.

Figura 4a. Fotografías que muestran los distintos cortes tomográficos que ayudaran en la planeación del caso.

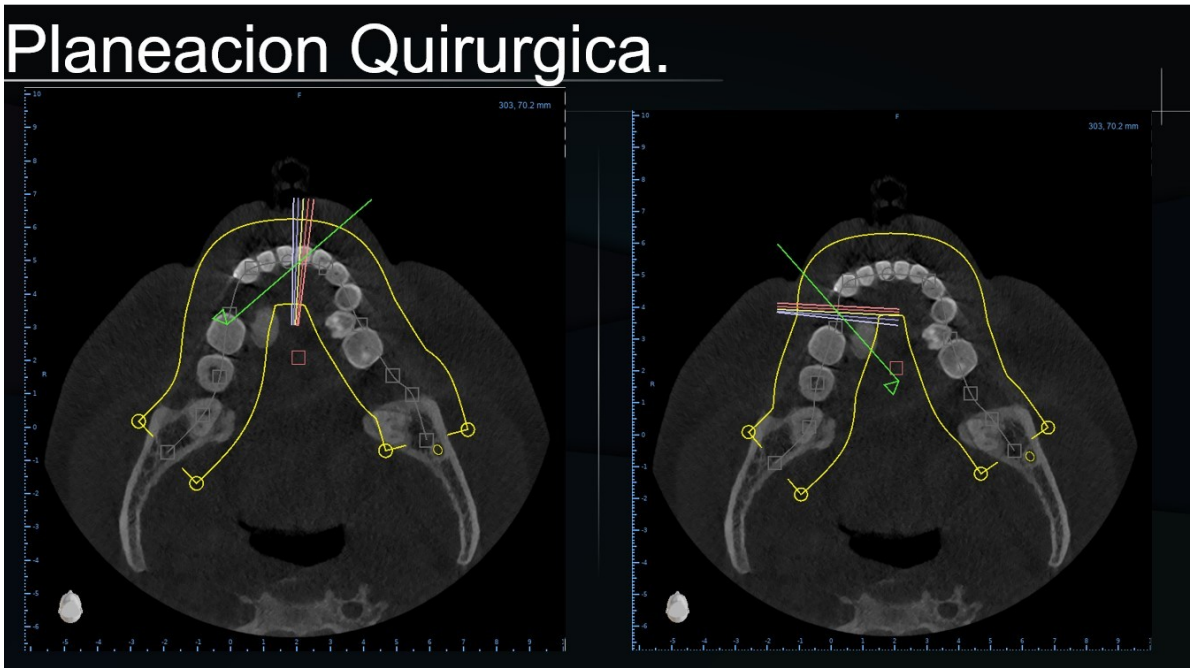

Figura 4b. Fotografías que muestran los distintos cortes tomográficos que ayudaran en la planeación del caso.



Figura 5. Vista panorámica de la boca del paciente.

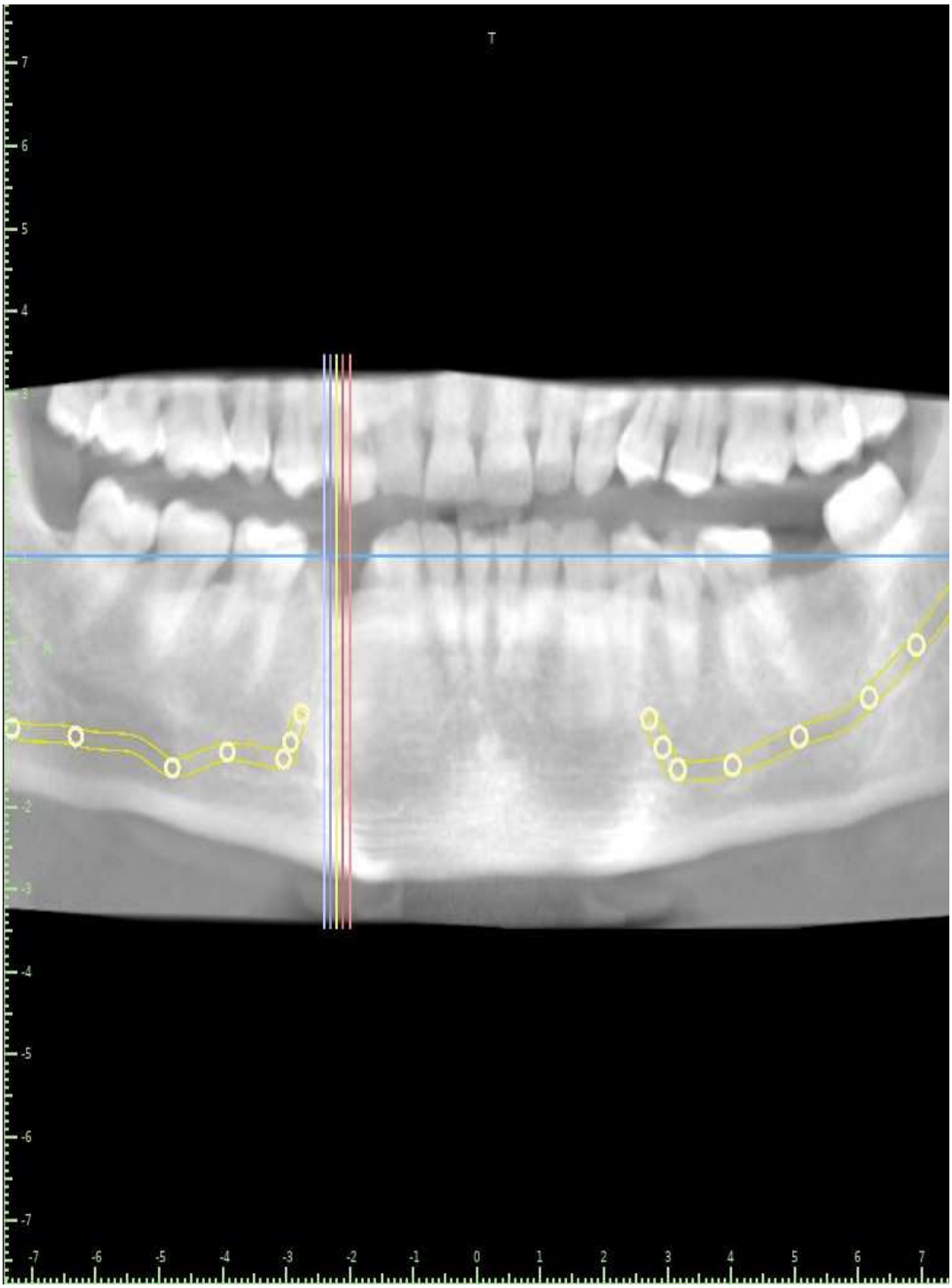

Figura 6. Vista lateral que muestra la relación del resto radicular con el nervio mentoniano.

Figura 7. Cortes tomográficos que muestran las dimensiones del torus lingual que sirvió como injerto.

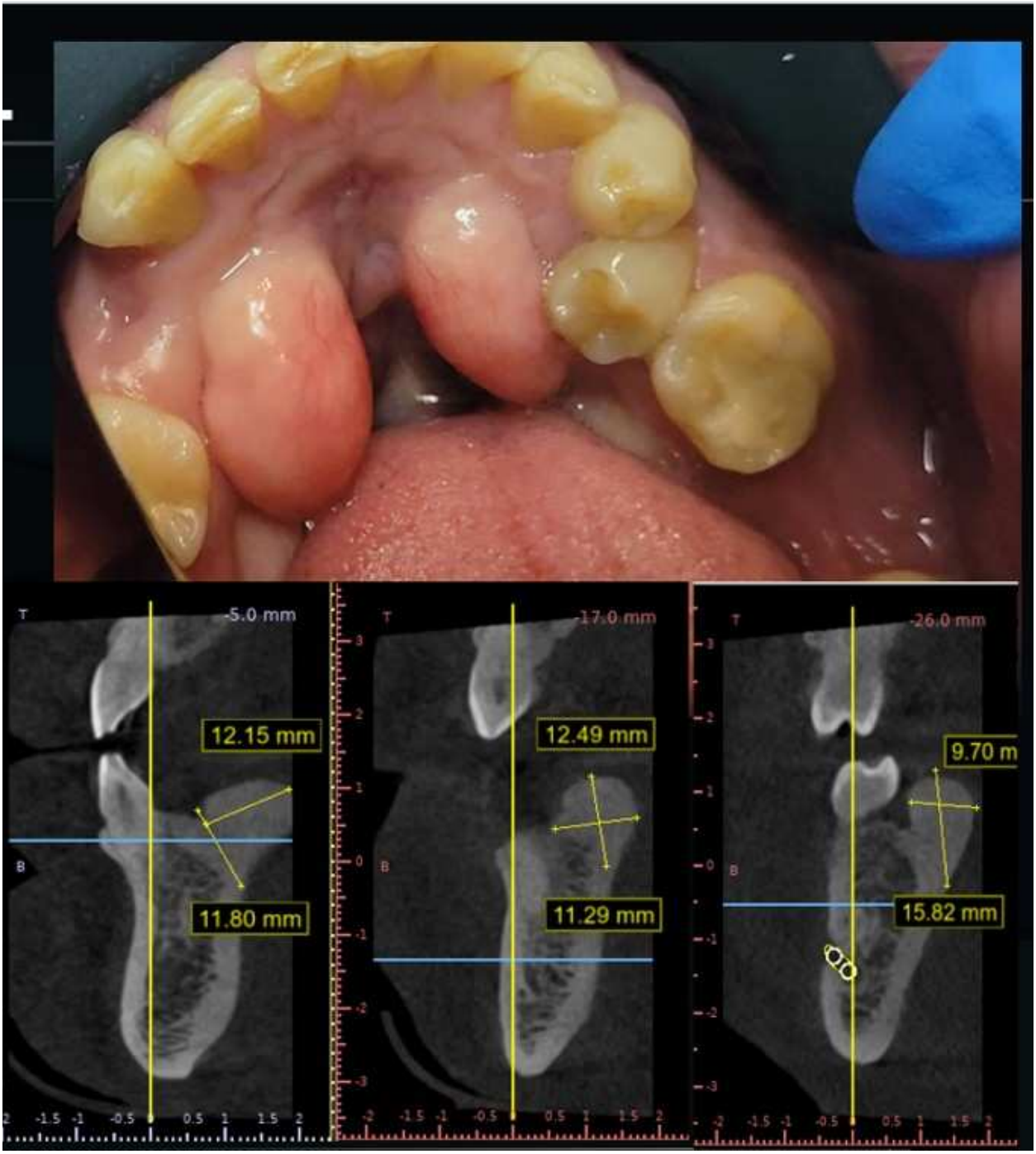

Figura 8. Corte tomográfico que muestra longitud de la raíz y espesor del reborde alveolar donde se pretende colocar el implante.

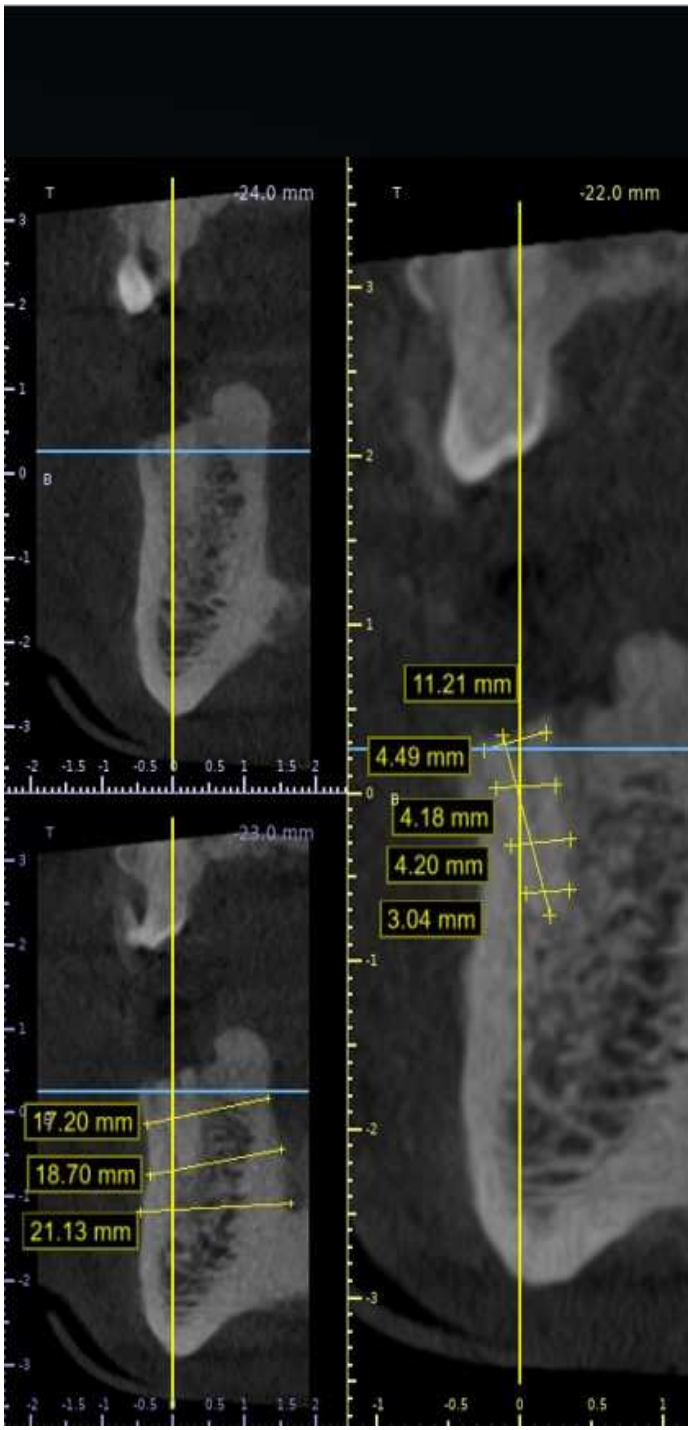

Procedimiento:

Maniobras previas que incluyen la preparación del paciente.

Premedicación. El paciente recibió profilaxis antibiótica (2 gramos de amoxicilina + acido clavulánico 1 hora antes de la cirugía).

Figura 9. Medicamentos previos a utilizar antes de la cirugía. Fuente google

Figura 10. Kit para realizar venopunción para posterior elaboración de membranas de PRF y sticky bone.

Extracción de sangre del paciente. Para obtención de factores de crecimiento que se combinaran con los fragmentos pulverizados del hueso del torus y que se utilizaran también en la elaboración de la membrana de PRF. En el brazo derecho del paciente se enrolla un torniquete y con una bránula se extrae el contenido de sangre suficiente para llenar 4 tubos que serán colocados en una centrifuga de forma inmediata. El protocolo de PRF para elaboración del concentrado de hueso con factores de crecimiento "sticky bone" es a 2,700 rpm durante 2-4 minutos. El protocolo de formación de membranas es de 2,700 rpm durante 12 minutos.

Figura 11. Centrifuga y kit de PRF que se utilizan en el programa de Maestría Universidad Catolica Redemptoris Mater.

Enjuague con Clorhexidina, El paciente realizo colutorio con una solución de di gluconato de clorhexidina al 0.12%.

A partir de los hallazgos clínicos y tomográficos descritos se decidió realizar cirugía en el paciente previa asepsia, antisepsia y colocación de campos estériles.

Anestesia. Se aplicó anestesia local, con técnica troncular, al nervio dentario inferior del lado derecho con refuerzo al nervio mentoniano del mismo lado (lidocaína al 2% con epinefrina 1:100,000 / articaína 2% con epinefrina 1:100,000) respectivamente.

Figura 12. Fotografía que muestra vista de la zona del torus a remover y el sitio de extracción del resto radicular.

Figura 13. Señalización del sitio donde se encuentra el resto radicuar.

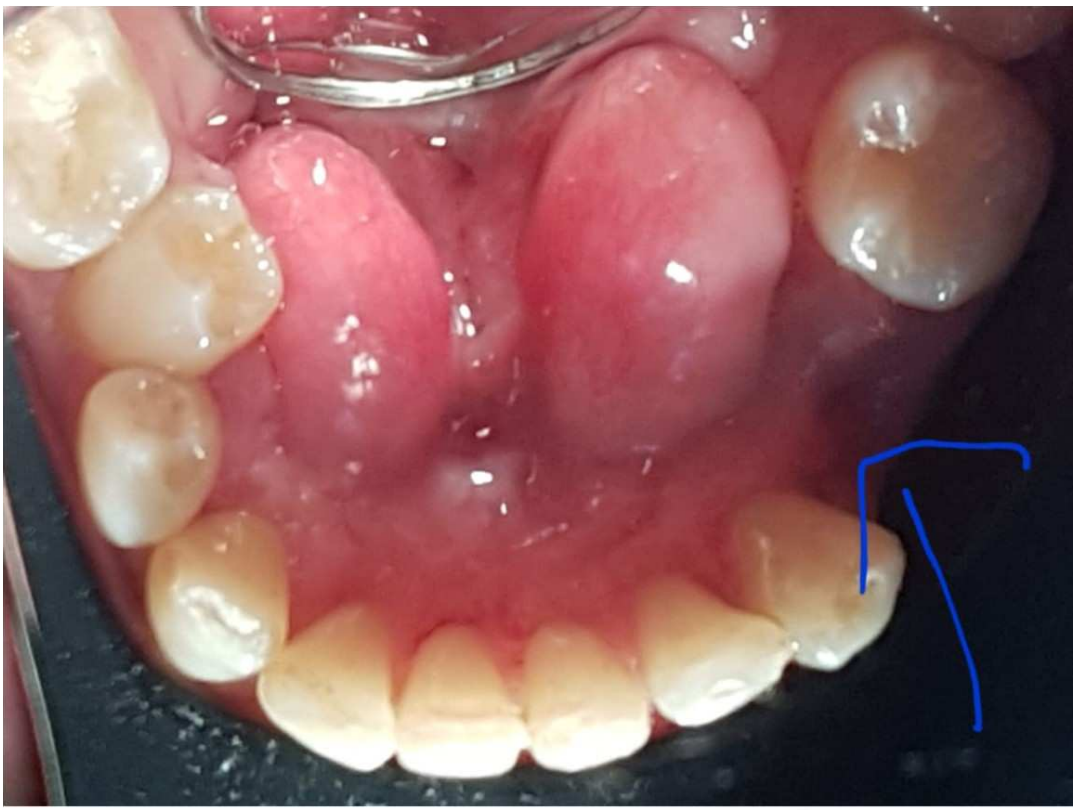

Incisión y Colgajo. Se realizó incisión crevicular que incluyo la zona del incisivo lateral inferior hasta el primer molar inferior.

Figura 14. Incisión y levantamiento de colgajo. Imagen con fines ilustrativos tomada de Google.

Figura 15. Delimitación, corte y remoción del torus lingual. Imagen con fines ilustrativos tomada de Google.

Remoción del torus. Se elevo colgajo y se expuso la superficie del torus, se procedió a realizar la remoción del mismo con la ayuda de fresas de delimitación, fresones a baja velocidad. Buscando hacer muescas que permitieran posteriormente delimitar y fragmentar el torus bajo irrigación profusa con suero fisiológico refrigerado para evitar el sobrecalentamiento del hueso. Luego con la ayuda de cincel y martillo se termina de lograr separar el torus del proceso alveolar y los fragmentos recuperados se sumergen en suero fisiológico y se trasladan hasta el molino o triturador de hueso para ser pulverizados y luego mezclados con elementos de la sangre del paciente que había sido extraída previamente para formar una membrana biológica.

Figura 16. Colgajo elevado, canaleta de demarcación de la zona a remover usando fresas de baja velocidad con abundante irrigación. Imágenes tomadas de la cirugía del paciente

Figura 17. Remoción del torus lingual en el paciente con ayuda de cincel y martillo. Imagen tomada de la cirugía del paciente

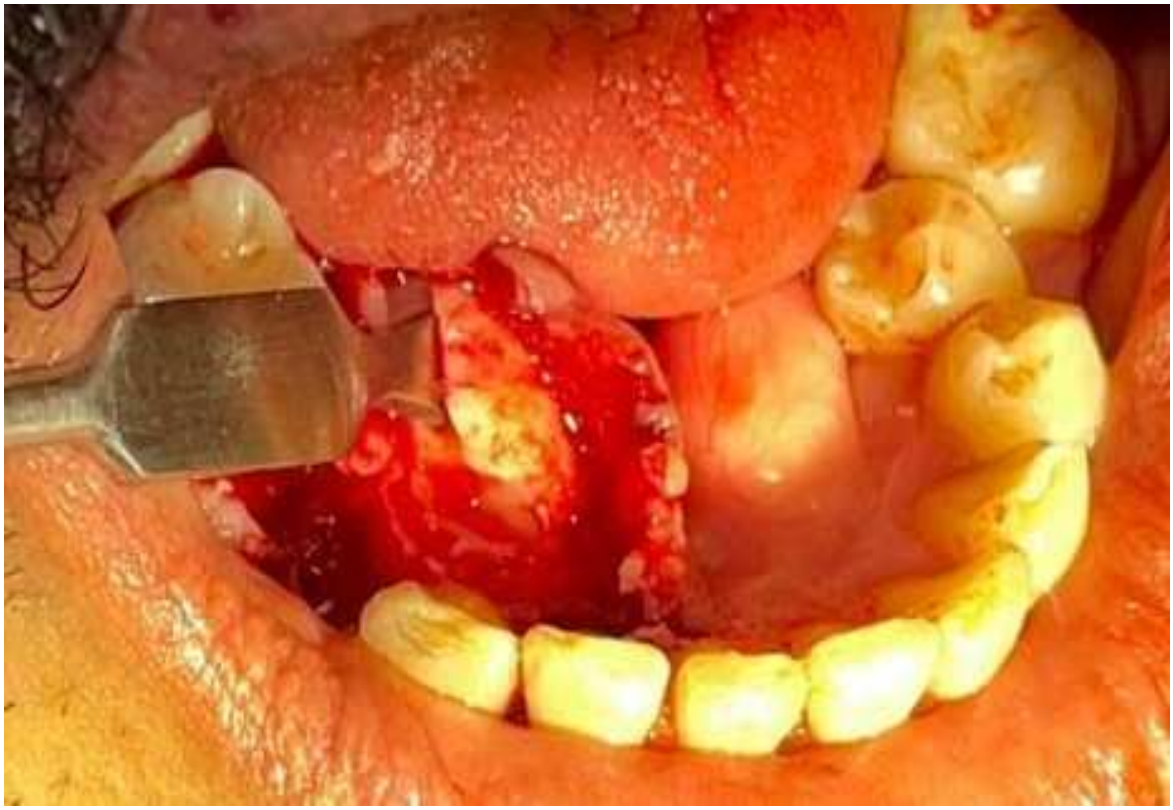

Figura 18. Regularización luego de la remoción. Imágenes ilustrativas de la técnica tomadas de Google.

La trituración del injerto se realizó con un molino especializado Kometa Bio que está diseñado específicamente para la trituración de huesos y materiales biológicos de amplio uso en la industria de la medicina regenerativa para la producción de injertos óseos.

Figura19. Molino de hueso Kometa Bio. Modelo del molino utilizado para la trituración del torus. Imagen tomada del sitio web de empresa distribuidora del equipo.

El proceso de trituración del material de injerto con el molino Kometa Bio contemplo los siguientes pasos:

1. **Preparación del material**: Antes de introducir los fragmentos de hueso en el molino, estos se prepararon adecuadamente, reduciéndolos a tamaños manejables para el molino, no muy grandes y también se procuró el hecho eliminar tejidos blandos que pudiesen quedar adheridos.
2. **Introducción del material**: Los fragmentos de huesos preparados se depositaron o introdujeron en la tolva de alimentación del molino y este se encendió, en este caso el modelo del molino utilizado trabaja con un mecanismo automático.
3. **Trituración**: Una vez dentro del molino, los huesos fueron sometidos a fuerzas de trituración generadas por la rotación de los componentes internos del molino en este caso cuchillas que redujeron gradualmente los huesos a un tamaño más pequeño y uniforme.

Figura 20. Muestra las cuchillas o aspas del molino, la bandeja o receptáculo donde se deposita el hueso una vez triturado. Imágenes de referencia tomadas la empresa distribuidora.

Figura 21. Muestra las partes del molino y mecanismo de trituración del material biológico.

4. **Clasificación y recolección del material triturado:** Después de la trituración, el material resultante se revisó y paso por un proceso de clasificación en el que se inspecciono que hubiese

residuos no deseados, como fragmentos de tejido blando que hayan podido quedar, (que de haberlos se eliminarían). Luego de esto el producto final triturado, se recogió y se almaceno a la espera para ser colocado en el sitio receptor.

Es importante destacar que el Molino Kometa Bio está diseñado específicamente para manejar materiales biológicos como huesos, por lo que está equipado con características especiales para garantizar una trituración eficiente y segura.

Figura 22. Muestra el compartimento de almacenamiento del material biológico triturado.

Extracción del resto radicular y colocación del implante. Se procedió a realizar la extracción del resto radicular y a fresar buscando al menos de 3-5mm de profundidad adicional en relación con el ápice del alveolo, el fresado 3-5mm por debajo del ápice del alveolo del diente extraído se realiza buscando retención primaria. Utilizando el protocolo de fresado del fabricante, se comprobó paralelismo en relación a los dientes vecinos y se colocó un implante de conexión de hexágono interno GMI frontier de 4.25mm de diámetro por 13mm de longitud logrando una estabilidad primaria (30Nmc) se colocó tapón de cierre y se dejó sumergido.

Figura 23. Resto radicular del premolar extraído durante la cirugía.

Figura 24. Muestra la longitud del resto radicular y la propuesta de extenderse al fresar 3-5 mm por debajo del ápice.

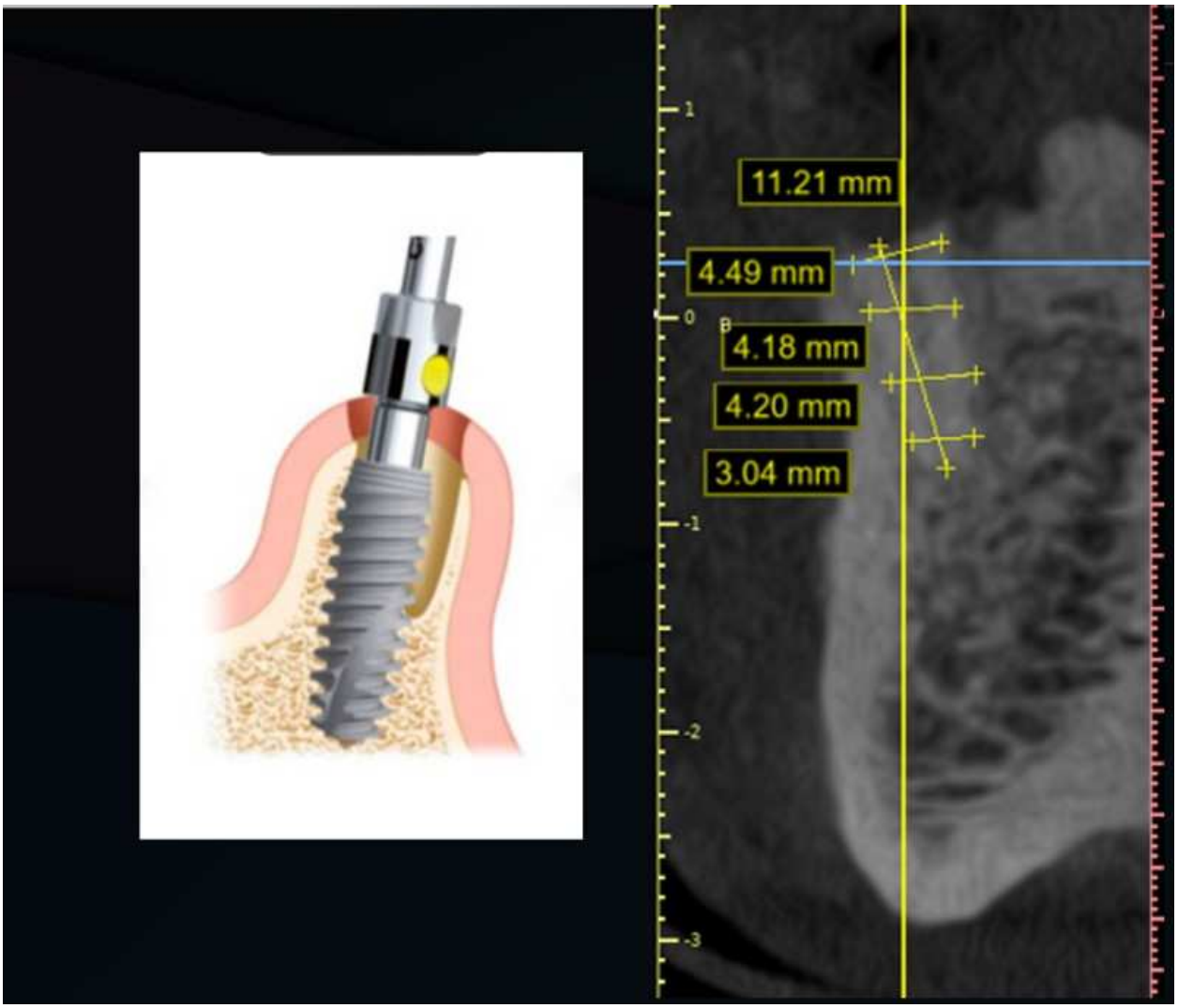

Figura 25. Muestra la técnica de fresado 3-5mm por debajo del ápice donde se encontraba el resto radicular buscando conseguir retención primaria del implante. Implante listo para colocarse.

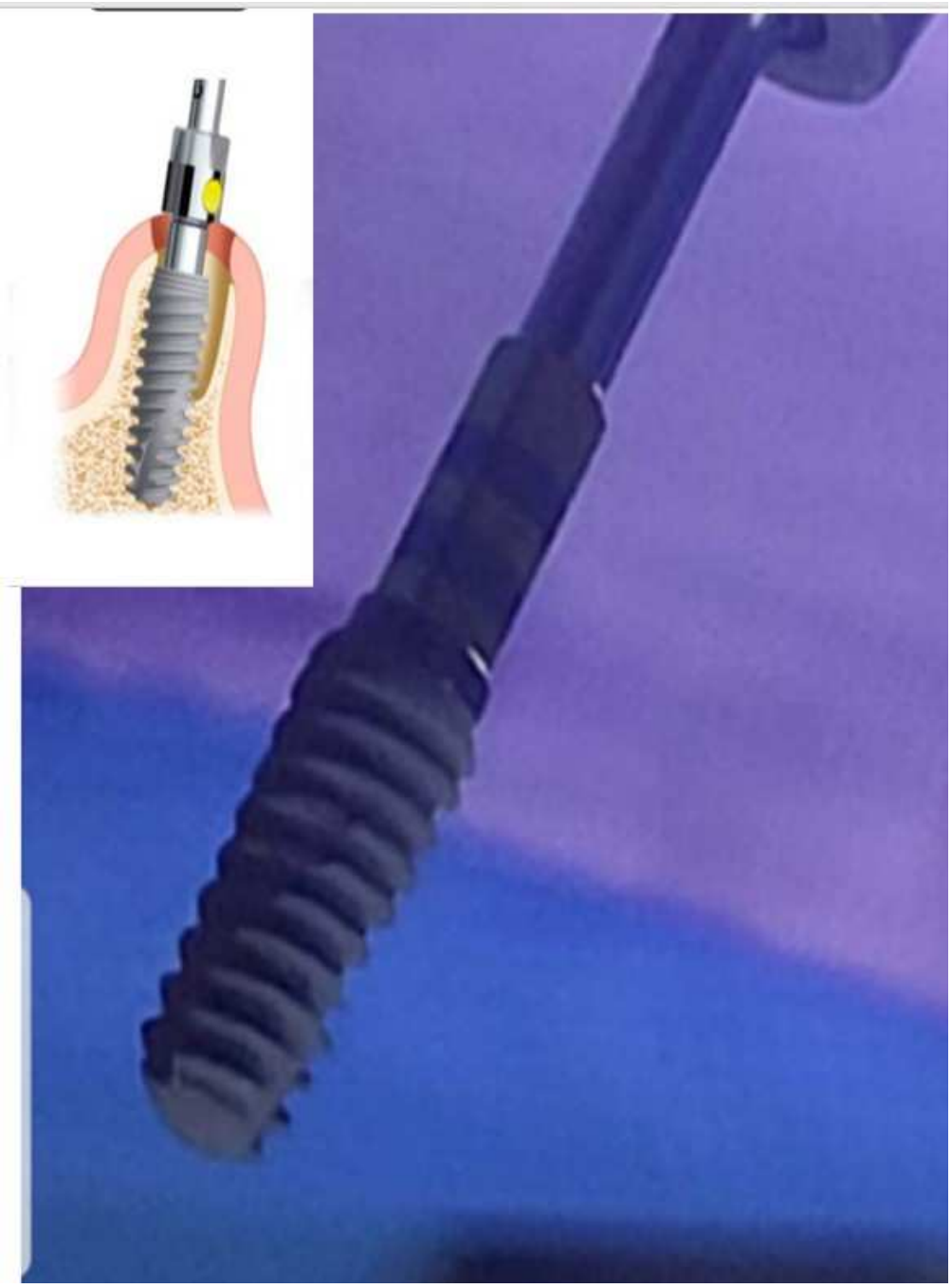

Colocación de injerto de hueso autólogo y membranas. Colocación del del injerto de hueso y la membrana producto de la combinación de los factores de crecimiento extraídos de la sangre del paciente y el hueso pulverizado del torus removido. Llenando el espacio existente entre el alveolo y el implante se ubicó el relleno de la mezcla del torus y los factores de crecimiento obtenidos de la sangre del paciente en el espacio libre, espacio comprendido entre la pared del alveolo y el implante dental, al final se colocó la membrana producto de la centrifugación de la sangre del paciente, más una membrana adicional de colágeno (Benacel). Se procedió a reposicionar colgajo y a suturar con hilo de ácido poli láctico 4.0.

Figura 26. Combinación del hueso del torus triturado mezclado con factores de crecimiento que fueron tomados de la sangre del paciente para formar el sticky bone. esta imagen fue captada durante la cirugía del paciente. Imágenes de los tubos son de referencia y a manera de mostrar y explicar lo que sucede con la sangre luego del proceso de centrifugación.



Figura 27. Muestra el hueso obtenido del procedimiento de remoción del torus lingual una vez que este fue pulverizado en el molino y luego el sticky bone formado una vez que este fue mezclado con los factores de crecimiento presentes en la sangre del paciente buscando promover una óptima formación de hueso nuevo que permitan una adecuada osteointegración del implante. Imágenes de la cirugía en el paciente.

Figura 28. Membranas de PRF obtenidas de la sangre del paciente y que serán utilizadas para proteger el injerto colocado.

Figura 29. Materiales, membranas y suturas utilizadas durante el procedimiento.

Figura 30. Imagen de la paciente una vez finalizada la cirugía.

Seguimiento post operatorio

Posoperatorio:

Después de la cirugía se instruyó al paciente a:

Enjuagar con di gluconato de clorhexidina al 0.12% dos veces al día durante dos semanas.

De ketoprofeno de 25mg cada 8 horas por 3 - 5 días.

Amoxicilina + acido clavulánico 1gr. cada 12 horas por 7 días.

Terapia fría por 24 - 48horas.

Dieta blanda.

Evitar ejercicios físicos por 72 horas.

El paciente se sintió cómodo durante la cirugía y no refirió molestia o dolor durante el post operatorio inmediato.

Citas de control y seguimiento a los 3,7 y 21 días.

N. Procesamiento y análisis de la información

La información se procesará en el programa Microsoft Word y Microsoft Excel. El análisis de la información se llevará a cabo a través de estadística descriptiva y medidas de tendencia informal. No se realizará cruce de variables ni pruebas de asociación.

Se realizará una descripción detallada del caso clínico abordando el diagnóstico clínico, los pasos del protocolo quirúrgico y seguimiento a seis meses.

Ñ. Consideraciones Éticas

Se tomarán en cuenta los criterios de la declaración de Helsinki, que indican que la investigación en personas está sujeta a normas éticas que sirven para promover y asegurar el respeto a

todos los seres humanos y para proteger su salud y sus derechos individuales. Para este estudio se cumplirán de la siguiente manera:

1. Beneficencia: Al participante no le será afectada su integridad, física, psicológica, social o espiritual y se tratará de protegerlo al máximo, aunque esto implique la no participación en nuestra investigación.

2. Consentimiento informado: se solicita la participación voluntaria de la persona en estudio explicándole los objetivos de la investigación y la utilidad de la misma, el paciente firmara el documento de consentimiento informado si está dispuesto a participar en el estudio

3. Autonomía: El participante en estudio tiene la libertad de retirarse del mismo, cuando él lo considere conveniente, tendrá derecho a decir si permitirá que la información brindada pueda ser utilizada en el estudio.

4. El propósito de esta ficha de consentimiento es proveer a los participantes en esta investigación con una clara explicación de la naturaleza de la misma, así como de su rol en ella como participantes.

5. Anonimato: Se explicará al participante del estudio que no se tomaran datos que puedan poner en riesgo la identidad de las personas que participen en la investigación.

6. Confidencialidad: la información obtenida será manejada únicamente por el investigador y será utilizada únicamente para fines de estudio.

VIII. RESULTADO Y DISCUSION DE RESULTADOS

Aquí presento al paciente masculino de 42 años de edad, sociólogo, casado radicado en Managua, sin enfermedades sistémicas asociadas, edéntulo parcial, que acude a consulta odontológica para recuperar dientes faltantes. En la visita inicial, el paciente se sometió al examen clínico presentando ausencia del segundo molar inferior izquierdo y resto radicular del primer premolar inferior derecho, paciente refiere haber perdido la corona de dicho premolar en un accidente vehicular. Presenta además múltiples restauraciones, apiñamiento dentario y una higiene oral regular. A nivel del maxilar inferior presenta torus lingual bilateral de gran tamaño.

Al paciente se le sugiere iniciar idealmente con tratamiento de ortodoncia y luego evaluar al final del tratamiento la necesidad de colocar implantes, pero el paciente rechaza el tratamiento de ortodoncia y pide reponer sus dientes ausentes lo más pronto posible. Lo que lleva a diseñar un plan de tratamiento que se limitara a reponer con implantes las piezas faltantes.

En principio se le indican al paciente estudios tomográficos, para evaluar situación de las zonas de colocación de los implantes. También se le recomiendan exámenes de laboratorio que ayudaran a confirmar su estado de salud y que este, estará apto para ser intervenido quirúrgicamente. Los exámenes incluyen biometría hemática completa, tiempo de sangría, tiempo coagulación, plaquetas hemoglobina glicosilada.

Teniendo la información completa del paciente, con resultados y mediciones de tomografía, fotografías, modelos de estudio y exámenes de laboratorio, al paciente se le recomienda colocar implante a través de un procedimiento sencillo en la zona del segundo molar inferior izquierdo donde presenta ausencia total de la pieza. Luego un mes después en el sitio donde existe presencia del resto radicular al paciente se le propone realizar procedimiento de extracción de y remoción de dicho resto radicular y colocar de forma inmediata un implante post extracción usando como material de injerto de hueso, a manera de relleno en la zona del espacio entre el alveolo y el implante, el torus lingual ubicado en el área circundante.

Planificación preoperatoria

Al paciente se le brindo toda la información y explicaciones acerca del procedimiento y se le pidió firmar un consentimiento informado, antes de realizar las cirugías.

Se inicia fase higiénica en el paciente eliminando caries y realizando limpieza dental previa buscando eliminar factores de riesgo que pudieran influir negativamente en el tratamiento del paciente.

Al paciente se le lleva a cabo la cirugía realizando procedimiento paso a paso tal fue descrito anteriormente y se evalúa según hallazgos encontrados luego de realizado dicho procedimiento.

Evolución clínica

Cita de control

Se reviso al paciente 3 días después de la cirugía buscando evaluar su situación clínica luego del procedimiento, durante esta visita se observó a nivel extraoral en el paciente una ligera inflamación en el lado derecho de la cara conforme con la reacción esperada luego del procedimiento realizado, a nivel intraoral se observó inflamación leve y una tonalidad violácea a nivel de la mucosa en la zona donde se realizó el levantamiento de colgajo para obtener el injerto y un ligero enrojecimiento en el sitio de extracción y colocación, a nivel de los bordes de la herida inicio de formación de tejido de cicatrización de color blanquecino, el paciente refiere ausencia de dolor espontáneo y que siente dolor solo a la presión y al tacto.

Figura 31. Paciente del paciente con evolución de 3 días luego de la cirugía. A nivel extraoral se observa ligera inflamación, paciente refiere ausencia de dolor, sin limitación de su rutina laboral.

Figura 32. A nivel intraoral se zonas de hematomas en la mucosa que coinciden con el resultado esperado luego de la manipulación de los tejidos durante el procedimiento.

A los siete días, se encontró una evolución satisfactoria con un tono uniforme del área en relación con los tejidos circundantes, con presencia de abundante tejido de granulación de color blanquecino, paciente refiere ausencia de inflamación y dolor. Sin signos, ni síntomas que sugiera presencia de infección.

Figura 33. Evaluación a los 7 días de la cirugía.

Figura 34. Cita de control a los 21 días de la cirugía se realiza retiro de puntos.

Posteriormente se cita al paciente tres semanas después de la realización del procedimiento para dar un seguimiento clínico y se le pide que regrese al cuarto mes con una tomografía para valorar el estado de los implantes

A los cuatro meses, se observa buena estabilidad y curación de todos los tejidos, se realiza control tomográfico y se evidencia la similitud en la apariencia del hueso injertado con el hueso circundante en cuanto a su aspecto, densidad y unidades Hounsfield, en relación con el implante colocado en la zona del segundo molar inferior izquierdo que se llevó a cabo un mes antes y en donde no se realizó procedimiento de regeneración alguno. Se observa en el implante post extracción zonas de mayor densidad que coinciden con la apariencia y el aspecto de casos encontrados en los que hay una buena integración.

Figura 35. Se envía tomografía de control para evaluar los implantes y el estado del injerto que se colocó.

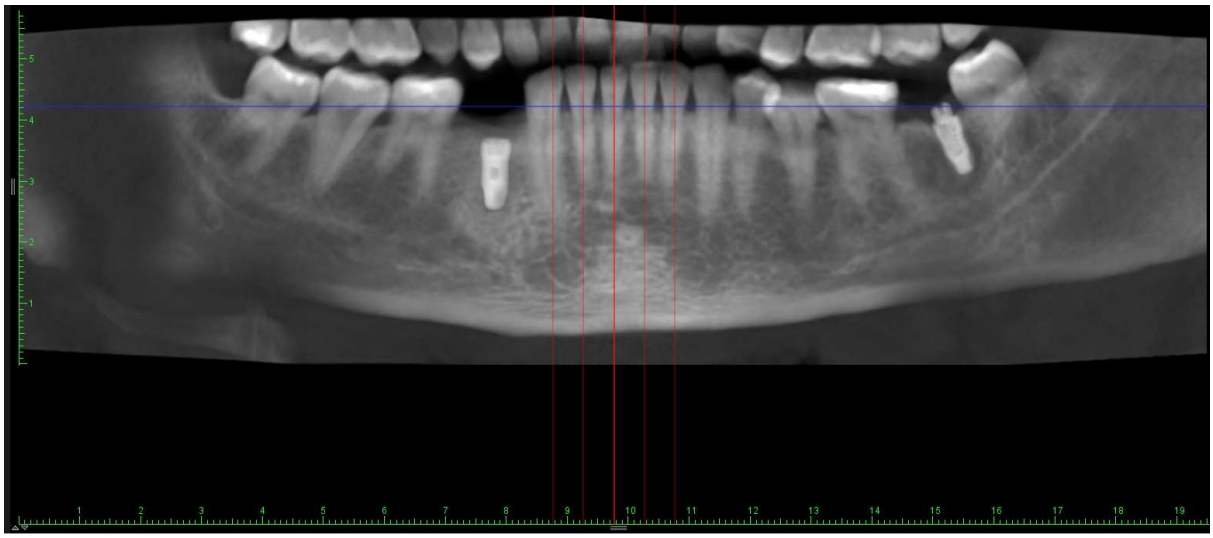

Figura 36. Diagnóstico inicial

Imagen que busca establecer una comparación del estado inicial en referencia a los valores de densidad.

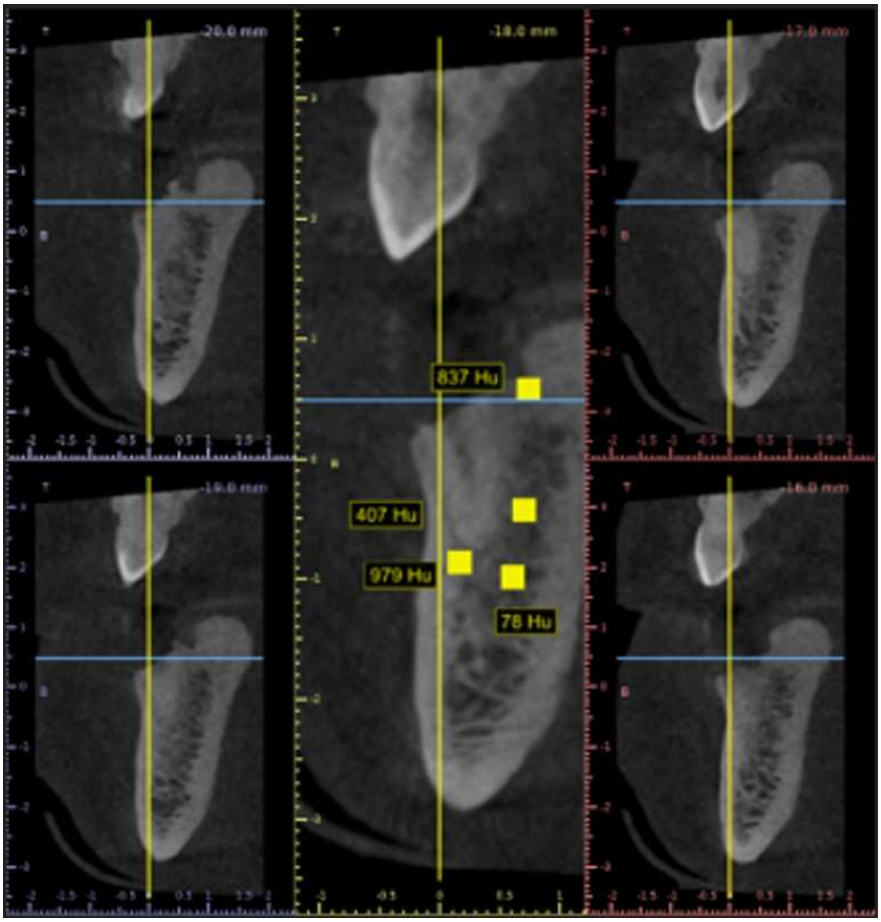

Densidades antes de realizar procedimiento de extracción del resto radicular, colocación del implante dental y colocación del injerto de hueso autólogo (torus lingual). Con valores 78 UH, 407UH, 837UH y 979UH.

Nota: Al momento previo a realizar la cirugía las mediciones de las distintas densidades muestran los siguientes valores. Vista de los valores presentes en el hueso que circunda el resto radicular en la zona donde se realizó la extracción, colocación de implante y colocación de hueso Tipo de hueso según los datos de la tomografía coinciden con los valores esperados para densidades de hueso tipo II y tipo III.

Figura 37. Aspecto Tomográfico: Densidad ósea pasado un periodo de 4 -6 meses.

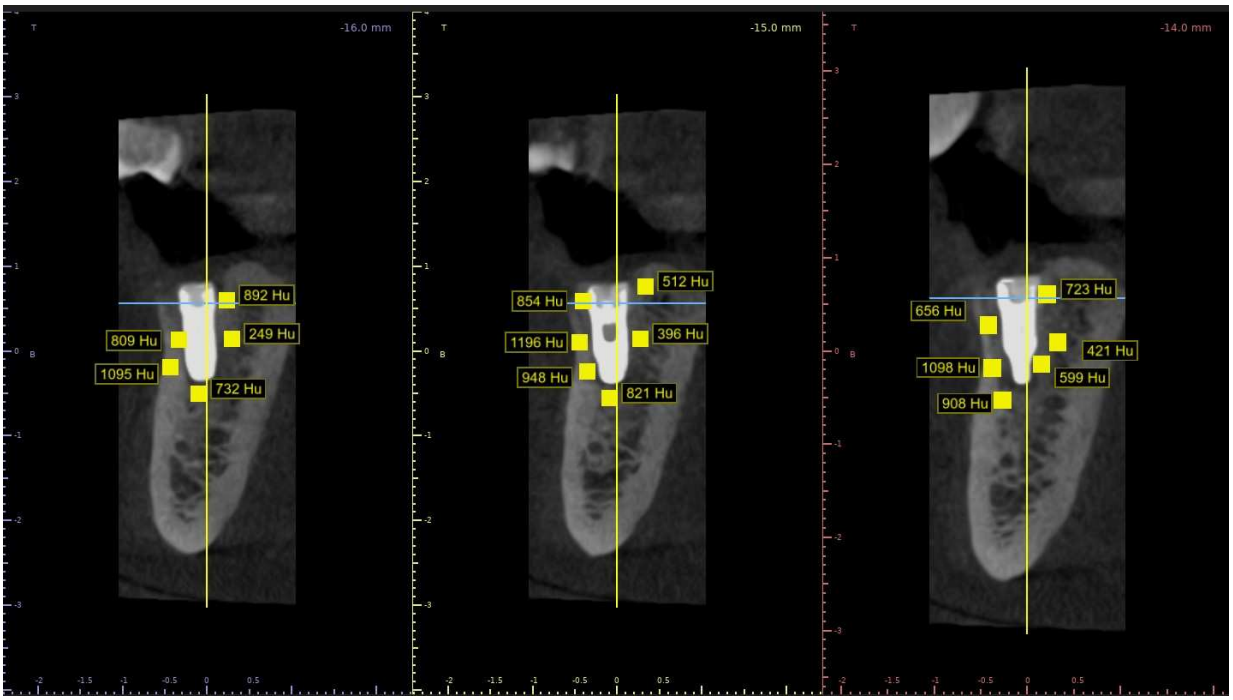

Este corte confirma los estudios y publicaciones realizados por Chin-Wei (Jeff) Wang y colaboradores en el *Journal de Implantología Oral* (2016) que validan la premisa de que el hueso autólogo, es el mejor material a utilizar al momento de realizar injertos óseos.

Apoya también los resultados publicados por Reyes - Fernández Salvador & cols. En la Revista Implantología Actual Órgano del Colegio Mexicano de Implantología Bucal y Maxilofacial (2023) quien concluyo con la idea de que los torus palatinos, mandibulares y las exostosis se deben considerar una alternativa de sitios donadores para obtener hueso autólogo con el fin de aplicarlos en los lugares que se requiera a nivel de cavidad oral y que resultaran en que el hueso formado tendrá una calidad similar a la del hueso nativo.

Figura 38. Imagen que compara el aspecto de las zonas donde se colocaron los implantes. Nótese que en la zona donde se realizó el injerto de hueso autólogo en el que se usó el torus lingual se observa mayor densidad en las zonas circundantes con respecto al implante donde no se realizó procedimiento de injerto alguno, aunque este se colocó un mes antes.

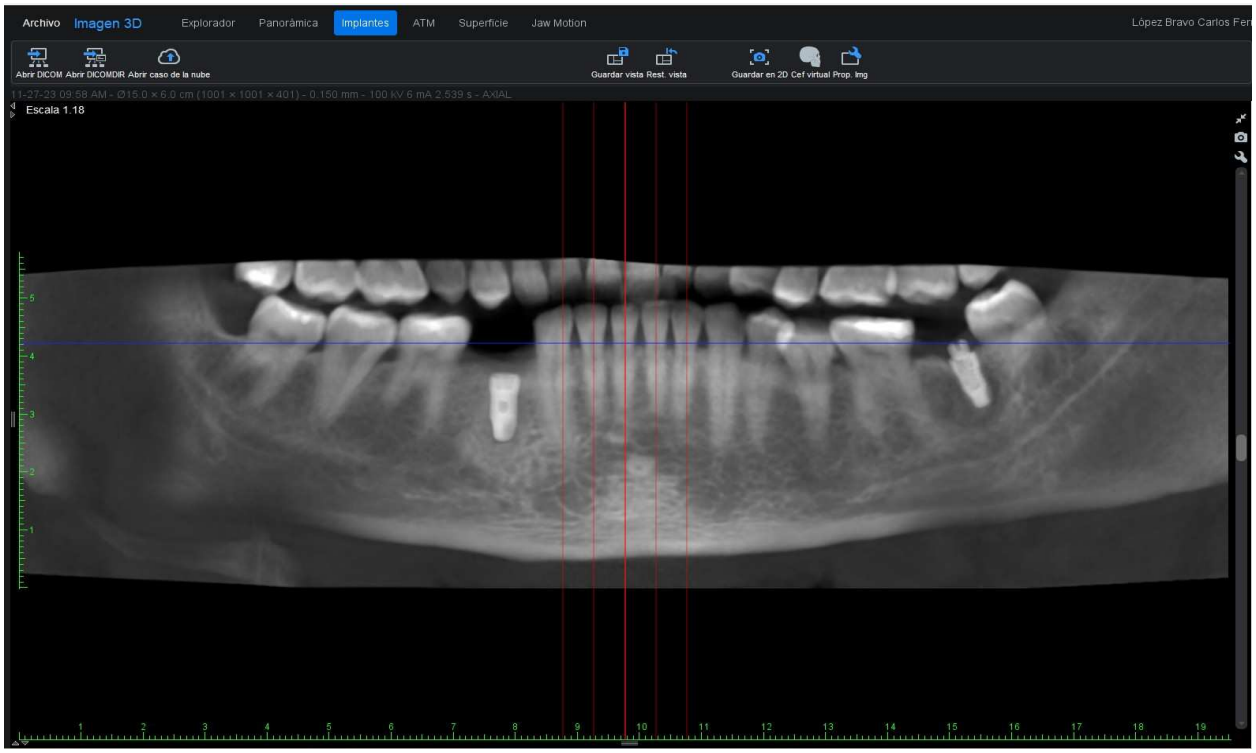

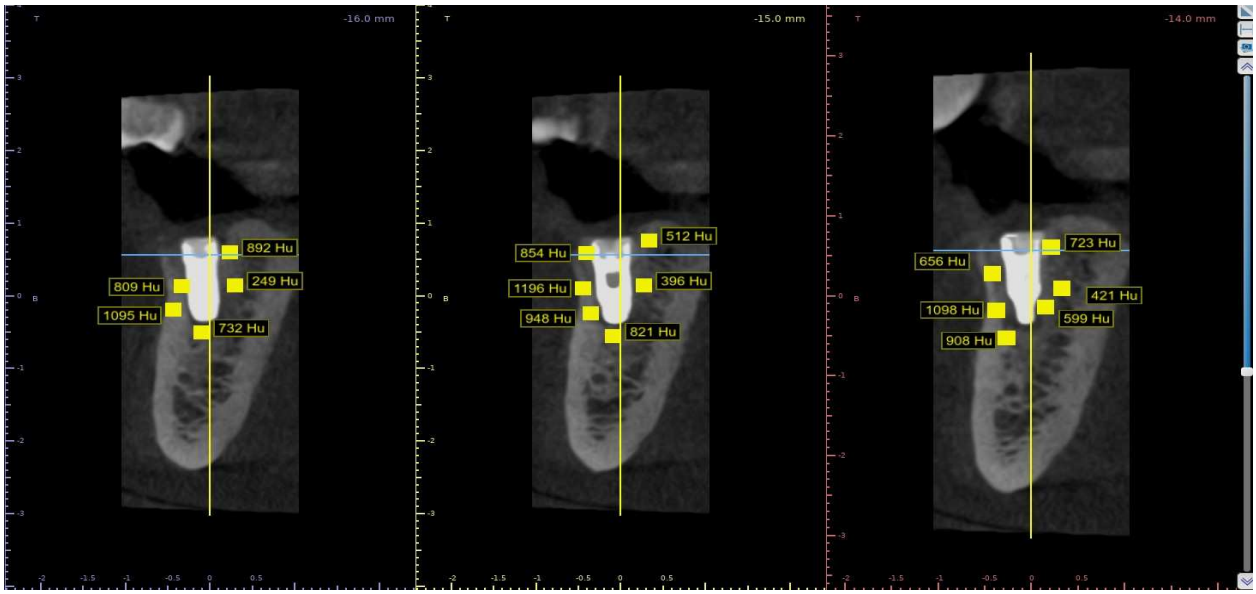

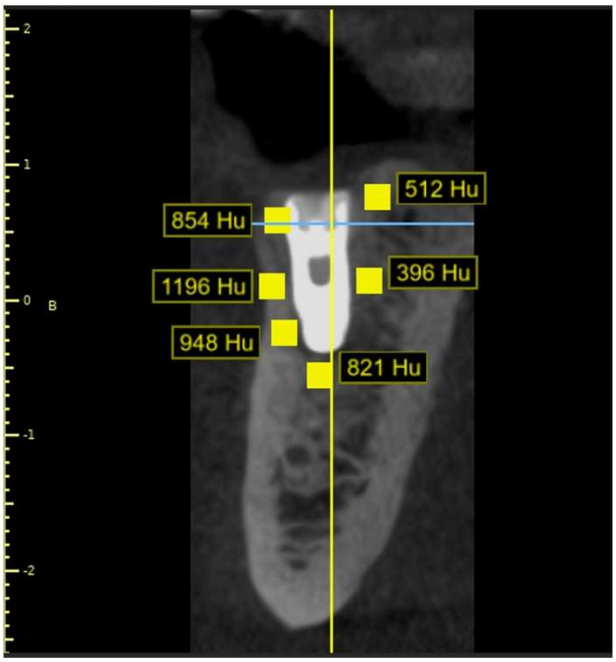

Mediciones en los valores de densidad en promedio mucho mayores que los encontrados antes de realizar el procedimiento. Lo que refuerza la teoría de que el hueso autólogo es la mejor opción como material de injerto y que las exostosis o torus linguales son una opción viable para utilizarse en pacientes que posean esta característica y que tengan necesidad de injerto.

Figura 39. Siempre considera a los pacientes con este tipo de exostosis como una fuente de hueso autólogo a utilizar en pacientes que necesiten injertos en ciertas zonas.

Figura 40. Proyección inicial con un encerado del implante ya colocado y su corona al finalizar el tratamiento.

IX. CONCLUSIONES

- El paciente masculino de 42 años, con historia dental compleja, presentaba ausencia de dientes, torus mandibulares bilateral y condiciones sistémicas que no requerían atención específica.
- Se llevó a cabo una intervención quirúrgica en dos etapas en el mismo momento quirúrgico, con seguimiento postoperatorio adecuado. La evolución clínica del paciente mostro una recuperación satisfactoria, con ausencia de complicaciones significativas en los controles posteriores.
- Los resultados tomográficos confirmaron una buena integración del implante, y aumento considerable de la densidad ósea en las zonas donde se realizó el injerto de hueso autólogo del torus lingual respaldando la efectividad del tratamiento realizado.
- Se propuso un manual de procedimiento de remoción de torus mandibular y su uso como hueso autólogo.

X. RECOMENDACIONES

Se recomienda a los coordinadores y autoridades del programa de la Maestría de Implantología Oral de la Universidad Católica Redemptoris Mater:

- **Considerar la inversión en equipos tecnológicos que permitan la remoción y preparación del tejido óseo a utilizar como injerto autólogo, que incluyan micropiezos que permitan realizar los cortes en el hueso de forma más sencilla, rápida y gentil al momento de obtener el material de injerto a colocarse ya sea como injertos en bloques o triturados para injertos de relleno o preservación alveolar. Así como molinos para triturar y pulverizar dicho injerto.**

A los residentes de la Maestría de Implantología Oral UNICA e Implantólogos en general:

- **Revisar el manual de procedimientos propuesto en este estudio para futuros casos de uso de torus como injerto autólogo en pacientes a recibir implantes.**
- **Sistematizar y publicar casos clínicos de uso de injertos óseos autólogos de torus en pacientes que requieren implantes para obtener más referencias a nivel nacional.**
- **Dar un seguimiento a los casos de injertos autólogos a largo plazo para valorar el éxito y/o fracaso a través del tiempo.**

XI. REFERENCIAS

Antoniades, D. Z., Belazi, M., Papanayiotou, P. (1998). Concurrence of torus palatinus with palatal and buccal exostoses: Case report and review of the literature. Oral Surgery, Oral Medicine, Oral Pathology, Oral Radiology, and Endodontology,85(5), 552-557

Britto Falcon – Guerrero DDS, MDS, PhD (2018) Management of the Atrophic Maxilar Crest with the Ridge Split Technique.

Busser, D. (2012). 20 años de regeneración ósea guiada en implantología. Editorial Quintessence S.l.

Falcón-Guerrero, B. (2018). Manejo de la cresta maxilar atrófica con la técnica de Ridge Split. *Odovtos: International Journal of Dental Sciences*, 21(1), 23-29.

Chin-Wei (Jeff) Wang, DDS, DMSc; Chung-Hsun (Bruce) Huang, et al (2016) "Vertical Ridge Augmentation with Mandibular Lingual Torus Block Graft" **Journal of Oral Implantology**.) Volumen: 42. Número: 4. Páginas: 369–372.

Ganz SD. Mandibular tori as a source for onlay bone graft augmentation: a surgical procedure. Practical periodontics and aesthetic dentistry: PPAD 1997;9(9):973-82; quiz 84.

Dávila – Juárez (2015) M. Prevalencia y características clínicas del Torus Palatino y Mandibular en pacientes que consultan la clínica de Odontología del Hospital Nacional del Departamento de Retalhuleu. https://core.ac.uk/download/pdf/35291474.pdf

Reyes - Fernández Salvador et al. Revista Implantología Actual Órgano del Colegio Mexicano de Implantología Bucal y Maxilofacial (2023). Torus mandibulares como fuente de injerto autólogo en preservación alveolar.

Rodríguez, L., Santos, M. y Medina, A. (2020). Torus y Exostosis Óseas: Revisión de la Literatura. Acta Odontológica Venezolana, 37(2), 63-66.

Sapp, J. P. et al. (1998). Patología oral y maxilofacial contemporánea. Madrid: Elsevier España.

Shafer, W. G., Hine, M. K. et al. (1986). Tratado de patología bucal (4a ed.). México: Editorial Interamericana.

Stafne, E. C., & Gibilisco, J. A. (1987). Diagnóstico radiológico en odontología (5a ed.). Buenos Aires: Editorial Médico Panamericana.

XII. ANEXOS

Anexo 1 - Figura 1

Cadenas de búsqueda.

Combinación torus lingual como injerto de implante dental

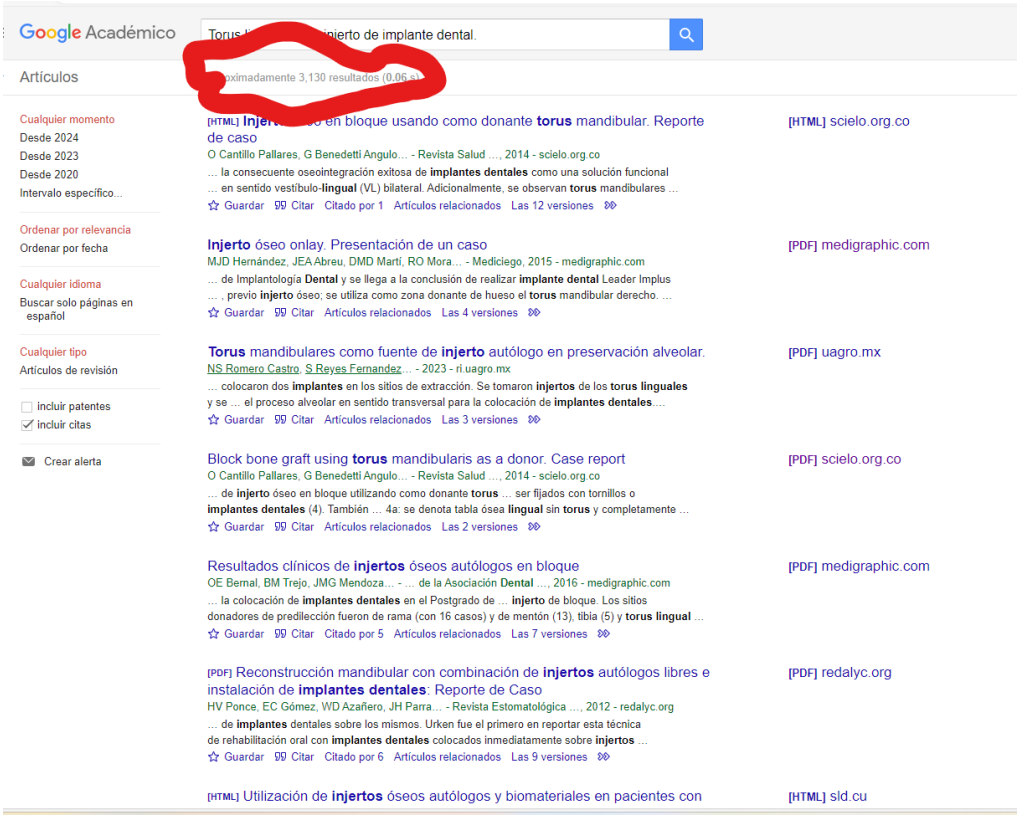

Nota. Adaptado de la búsqueda del tesauro Torus lingual como injerto de implante dental, Google académico, 2023

https://scholar.google.com.mx/scholar?hl=es&as_sdt=0%2C5&q=Torus+lingual+como+injerto+de+implante+dental.&oq=toru URL a la cual pertenece la imagen.

Anexo 1 - Figura 2. Combinación de Implante Dental e injerto de hueso.

Nota. Adaptado de la búsqueda del tesauro Implante dental e injerto de hueso, MedlinePlus, 2023.

https://vsearch.nlm.nih.gov/vivisimo/cgi-bin/query-meta?v%3Aproject=medlineplus-spanish&v%3Asources=medlineplus-spanish-bundle&query=Combinaci%C3%B3n+de+Implante+Dental+e+injerto+de+hueso.&_gl=1*139lg1r*_ga*MTIyNzc5NTY4Ni4xNzA4NTA5ODg3*_ga_P1FPTH9PL4*MTcxMDQzMjc2Ny4zLjAuMTcxMDQzMjc2Ny4wLjAuMA..*_ga_7147EPK006*MTcxMDQzMjc2Ny4zLjEuMTcxMDQzMjc4MS4wLjAuMA..&_ga=2.46633572.2136710676.1710432768-1227795686.1708509887

Anexo 1 - Figura 3. Tori lingual and alveolar preservation like bone graft site: cochrane.org - Busquets (bing.com)

Adaptado de la búsqueda del tesauro tori lingual and alveolar preservation like bone graft site cochrane.org - Búsqueda (bing.com), 2023.

https://www.bing.com/search?q=Tori%20lingual%20and%20alveolar%20preservation%20like%20bone%20graft%20site:cochrane.org&FORM=QBDCRD

Anexo 1 - Figura 4. Combinación Injerto de hueso autólogo e implante dental.

Adaptado de la búsqueda de la combinación Injerto de hueso autólogo e implante dental, 2023.

https://pesquisa.bvsalud.org/bvsespana/?lang=es&home_url=https%3A%2F%2Flilacs.bvsalud.org&home_text=Pesquisa&q=+Injerto+de+hueso+autologo+e+implante+dental&submit=

Anexo 1 - Figura 5. Combinación de busqueda injerto que funciona mejor para preservación alveolar en el hueso de la mandibula luego de una extracción.

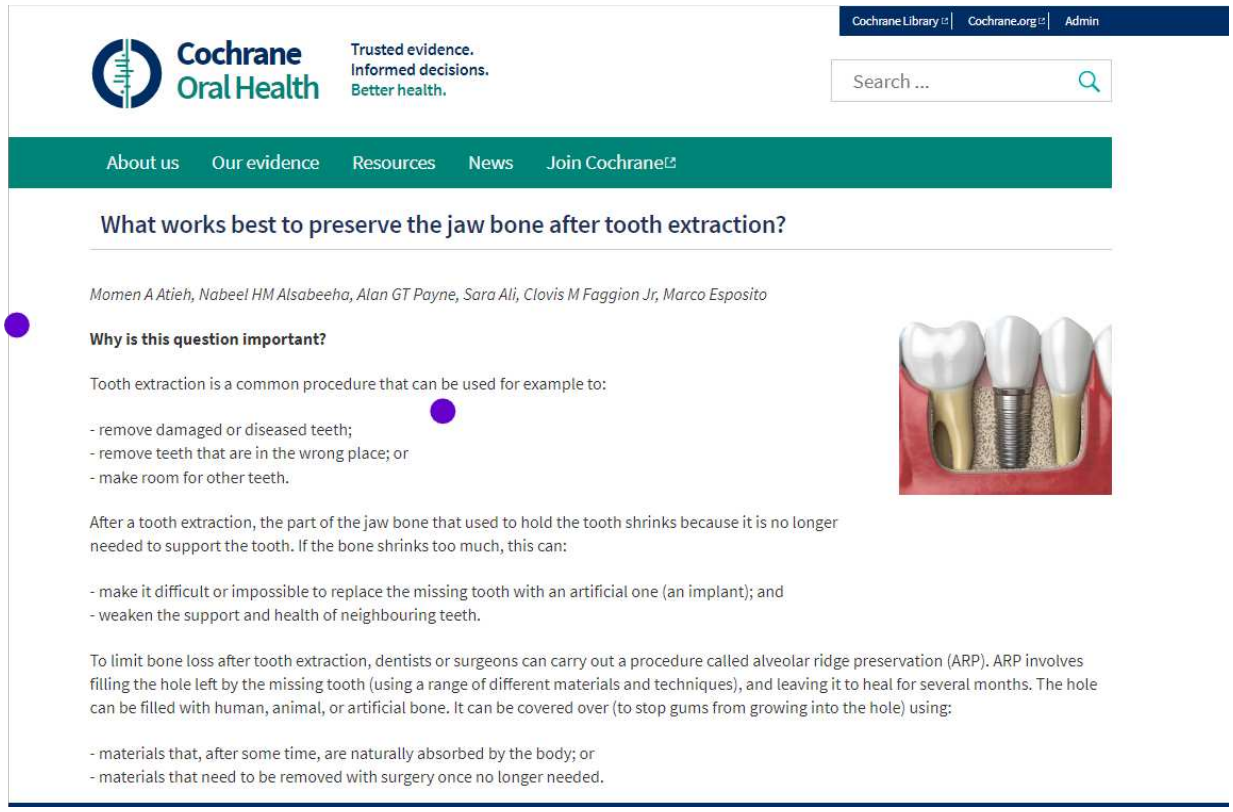

Cochrane Library | Cochrane.org | Admin

Cochrane Oral Health

Trusted evidence.
Informed decisions.
Better health.

Search ...

About us | Our evidence | Resources | News | Join Cochrane

What works best to preserve the jaw bone after tooth extraction?

Momen A Atieh, Nabeel HM Alsabeeha, Alan GT Payne, Sara Ali, Clovis M Faggion Jr, Marco Esposito

Why is this question important?

Tooth extraction is a common procedure that can be used for example to:

- remove damaged or diseased teeth;
- remove teeth that are in the wrong place; or
- make room for other teeth.

After a tooth extraction, the part of the jaw bone that used to hold the tooth shrinks because it is no longer needed to support the tooth. If the bone shrinks too much, this can:

- make it difficult or impossible to replace the missing tooth with an artificial one (an implant); and
- weaken the support and health of neighbouring teeth.

To limit bone loss after tooth extraction, dentists or surgeons can carry out a procedure called alveolar ridge preservation (ARP). ARP involves filling the hole left by the missing tooth (using a range of different materials and techniques), and leaving it to heal for several months. The hole can be filled with human, animal, or artificial bone. It can be covered over (to stop gums from growing into the hole) using:

- materials that, after some time, are naturally absorbed by the body; or
- materials that need to be removed with surgery once no longer needed.

Adaptado de la búsqueda, que funciona mejor para preservación alveolar en el hueso de la mandibula luego de una extracción, 2023.

https://es.cochrane.org/sites/es.cochrane.org/files/uploads/Blogshots/2021/cd010176-spanish-ucm-preservacion_alveolar.pdf

Anexo 1 - Figura 6. Tesauro Implante Dental en los Descriptores MeCS/DeSH.

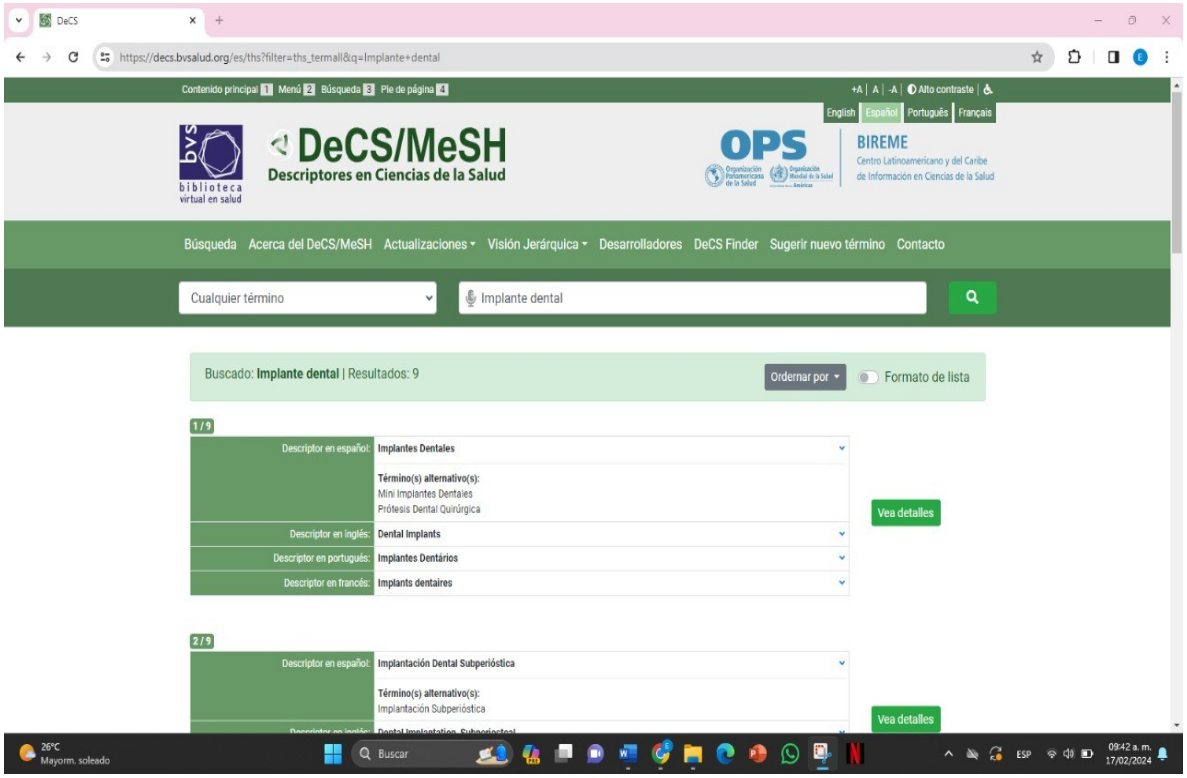

https://decs.bvsalud.org/es/ths?filter=ths_termall&q=implante+dental

Anexo 1 - Figura 6.1. Termino Implante dental búsqueda desplegada.

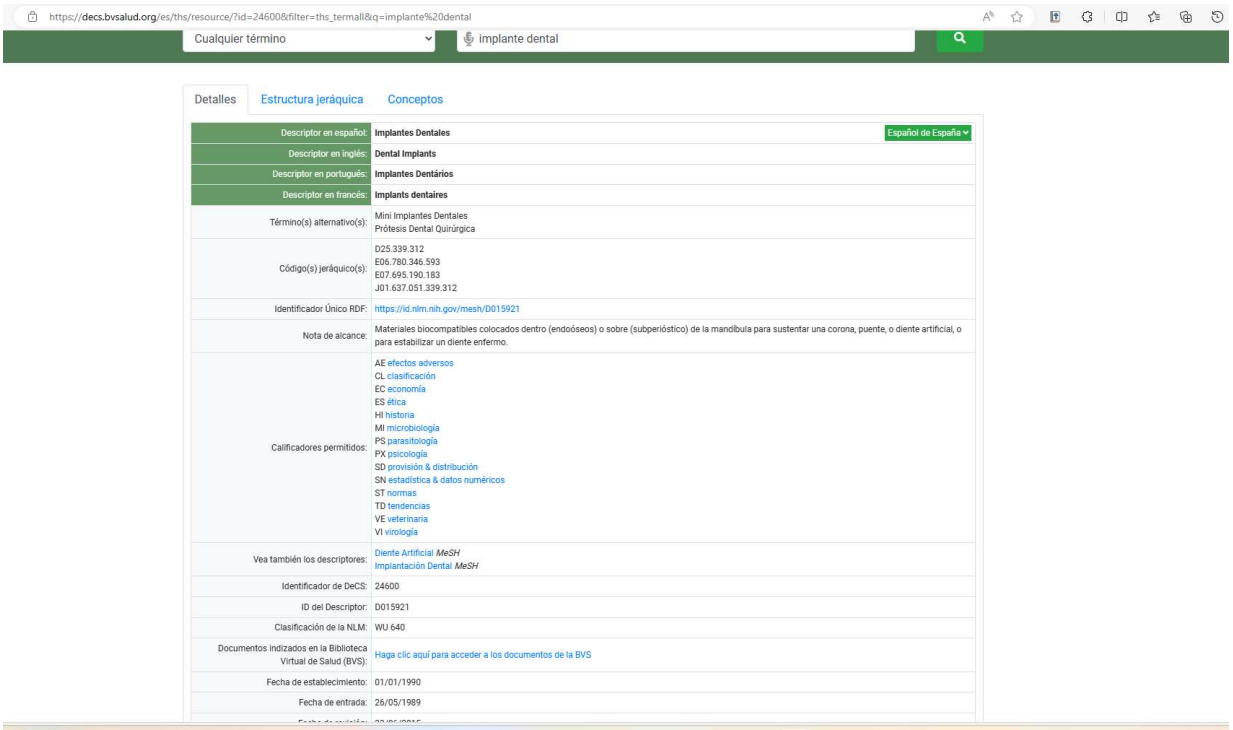

https://decs.bvsalud.org/es/ths/resource/?id=24600&filter=ths_termall&q=implante%20dental

Cualquier término | implante dental

Detalles | Estructura jeráquica | Conceptos

Descriptor en español:	**Implantes Dentales** (Español de España)
Descriptor en inglés:	**Dental Implants**
Descriptor en portugués:	**Implantes Dentários**
Descriptor en francés:	**Implants dentaires**
Término(s) alternativo(s):	Mini Implantes Dentales Prótesis Dental Quirúrgica
Código(s) jeráquico(s):	D25.339.312 E06.780.346.593 E07.695.190.183 J01.637.051.339.312
Identificador Único RDF:	https://id.nlm.nih.gov/mesh/D015921
Nota de alcance:	Materiales biocompatibles colocados dentro (endoóseos) o sobre (subperióstico) de la mandíbula para sustentar una corona, puente, o diente artificial, o para estabilizar un diente enfermo.
Calificadores permitidos:	AE efectos adversos CL clasificación EC economía ES ética HI historia MI microbiología PS parasitología PX psicología SD provisión & distribución SN estadística & datos numéricos ST normas TD tendencias VE veterinaria VI virología
Vea también los descriptores:	Diente Artificial *MeSH* Implantación Dental *MeSH*
Identificador de DeCS:	24600
ID del Descriptor:	D015921
Clasificación de la NLM:	WU 640
Documentos indizados en la Biblioteca Virtual de Salud (BVS):	Haga clic aquí para acceder a los documentos de la BVS
Fecha de establecimiento:	01/01/1990
Fecha de entrada:	26/05/1989

DeCS (bvsalud.org)

https://decs.bvsalud.org/es/ths/resource/?id=24600&filter=ths_termall&q=implante%20dental

Anexo 1 - Figura 6.2. Implante Dental.

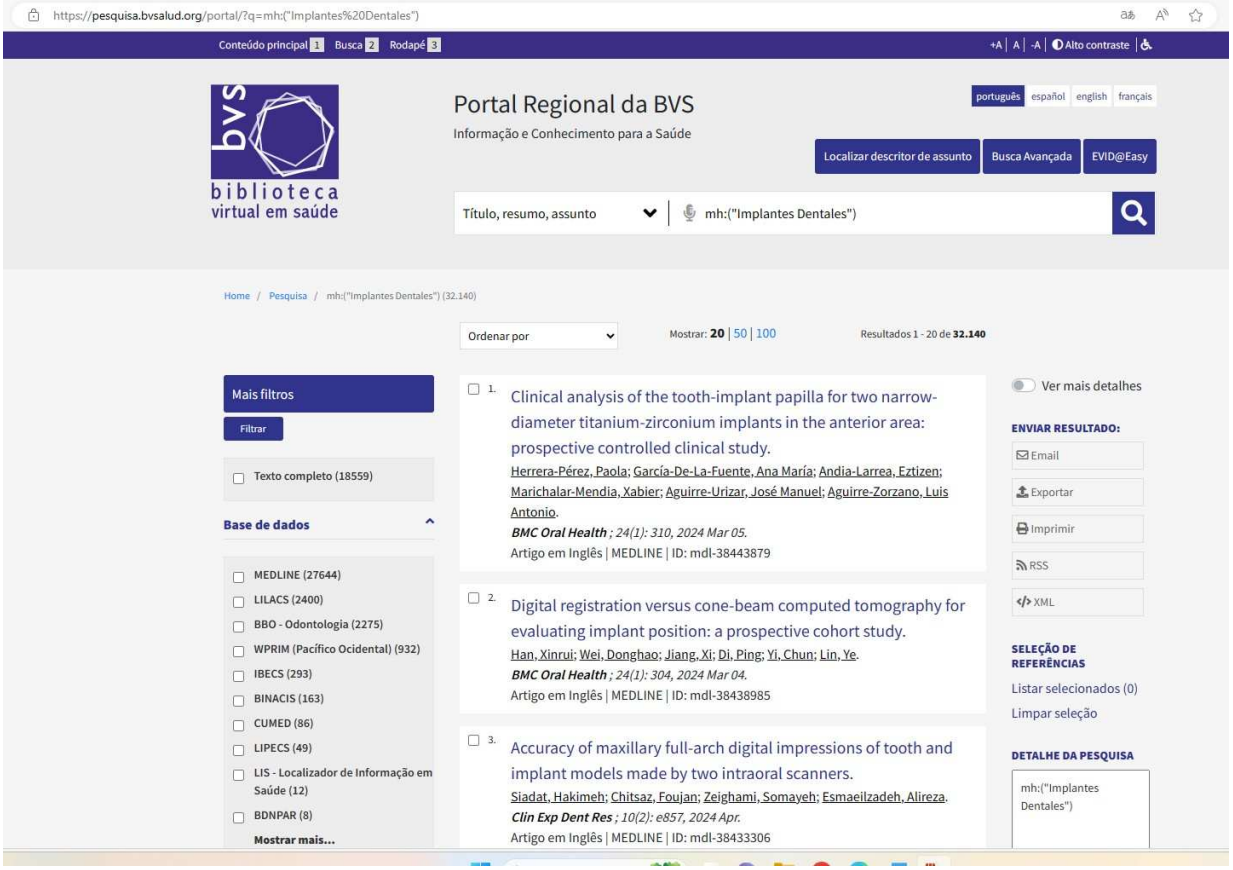

32.140 artículos mostrados

Pesquisa | Portal Regional da BVS (bvsalud.org)

https://pesquisa.bvsalud.org/portal/?q=mh:(%22Implantes%20Dentales%22)

Anexo1 - Figura 7. Tesauro Extracción Dental.

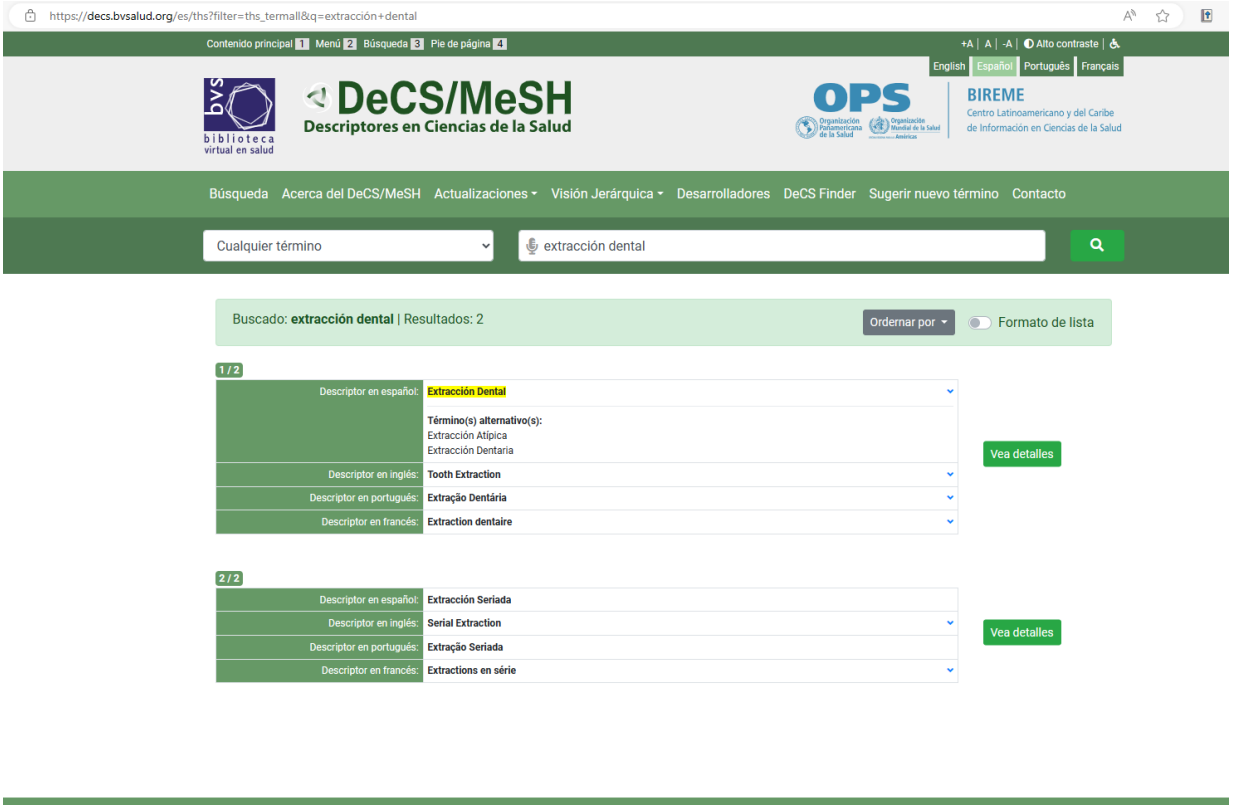

Descriptores MeSH/DeSH

DeCS (bvsalud.org)

https://decs.bvsalud.org/es/ths?filter=ths_termall&q=extracci%C3%B3n+dental

Anexo 1 - Figura 7.1. Termino Extracción dental búsqueda desplegada.

Detalles | Estructura jeráquica | Conceptos

Descriptor en español:	Extracción Dental (Español de España)
Descriptor en inglés:	Tooth Extraction
Descriptor en portugués:	Extração Dentária
Descriptor en francés:	Extraction dentaire
Término(s) alternativo(s):	Extracción Atípica Extracción Dentaria
Código(s) jeráquico(s):	E04.545.700 E06.645.700
Identificador Único RDF:	https://id.nlm.nih.gov/mesh/D014081
Nota de alcance:	Extirpación quirúrgica de un diente. (Dorland, 28a ed)
Nota de indización:	vea también EXTRACCION SERIADA como proceso de ortodoncía para remoción secuencial de dientes en un período de años.
Calificadores permitidos:	AE efectos adversos CL clasificación EC economía ES ética HI historia IS instrumentación MO mortalidad MT métodos NU enfermería PX psicología SN estadística & datos numéricos ST normas TD tendencias VE veterinaria
Identificador de DeCS:	14473
ID del Descriptor:	D014081
Clasificación de la NLM:	WU 605
Documentos indizados en la Biblioteca Virtual de Salud (BVS):	Haga clic aquí para acceder a los documentos de la BVS
Fecha de establecimiento:	01/01/1965
Fecha de entrada:	01/01/1999
Fecha de revisión:	20/06/1997

DeCS (bvsalud.org)

https://decs.bvsalud.org/es/ths/resource/?id=14473&filter=ths_termall&q=extracci%C3%B3n%20dental

Anexo 1- Figura 8. Tesauro de Injerto Óseo.

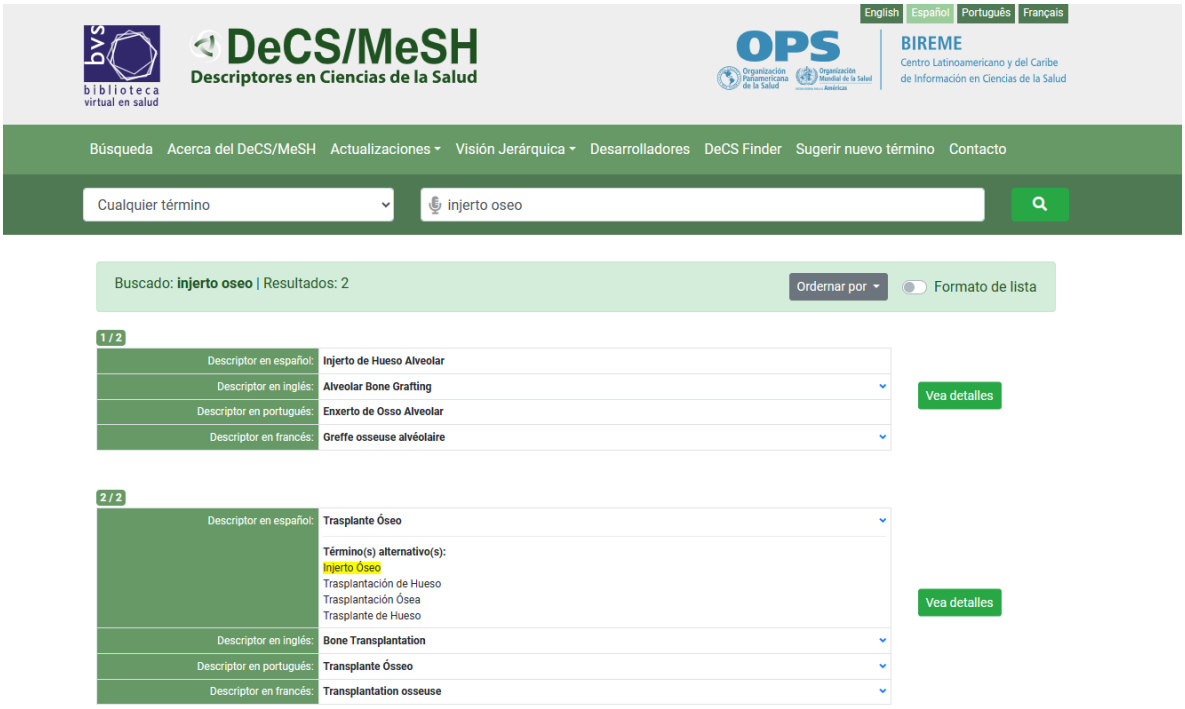

DeCS (bvsalud.org)

https://decs.bvsalud.org/es/ths?filter=ths_termall&q=injerto+oseo

Anexo 1 - Figura 8.1. Tesauro de Injerto óseo.

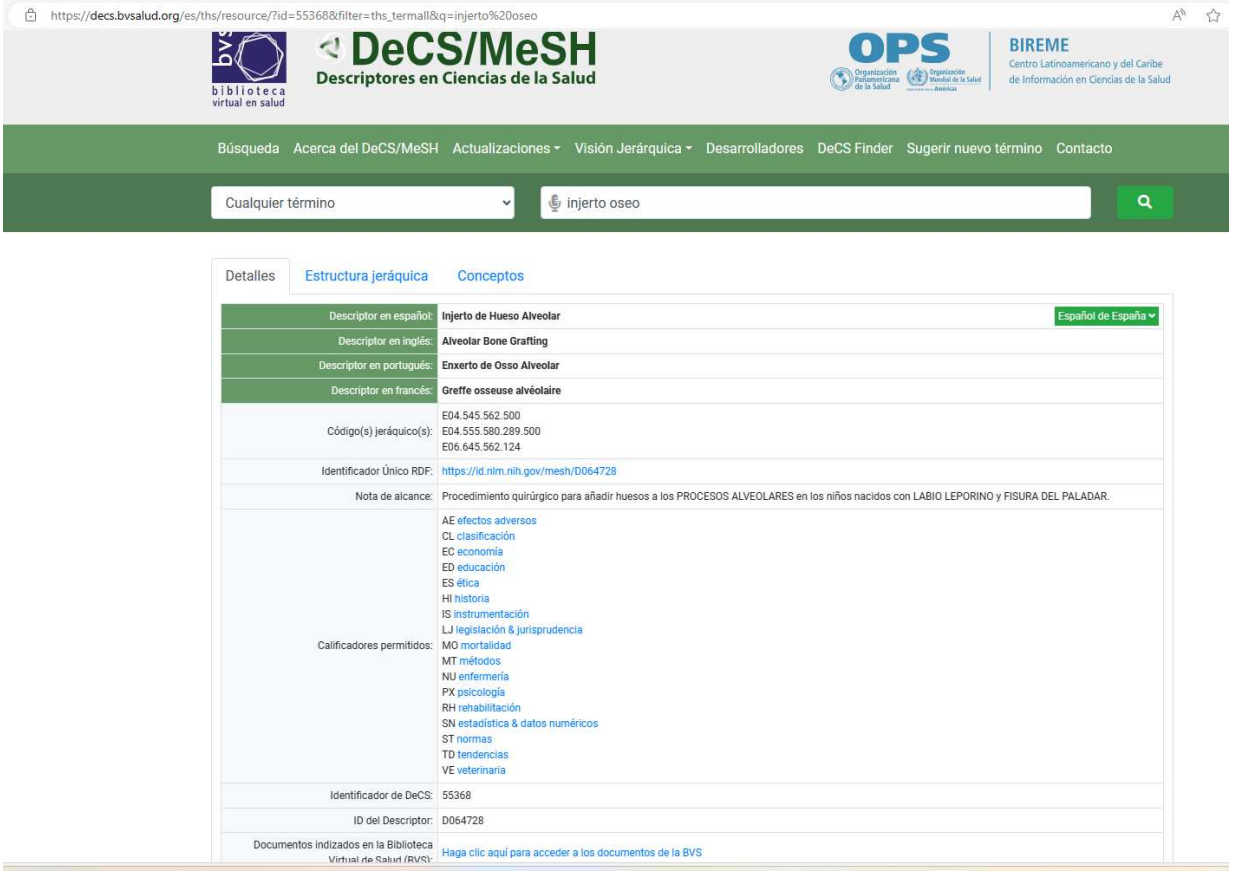

DeCS (bvsalud.org)

https://decs.bvsalud.org/es/ths/resource/?id=55368&filter=ths_termall&q=injerto%20oseo

Anexo 1 - Figura 8.2 Injerto de hueso alveolar.

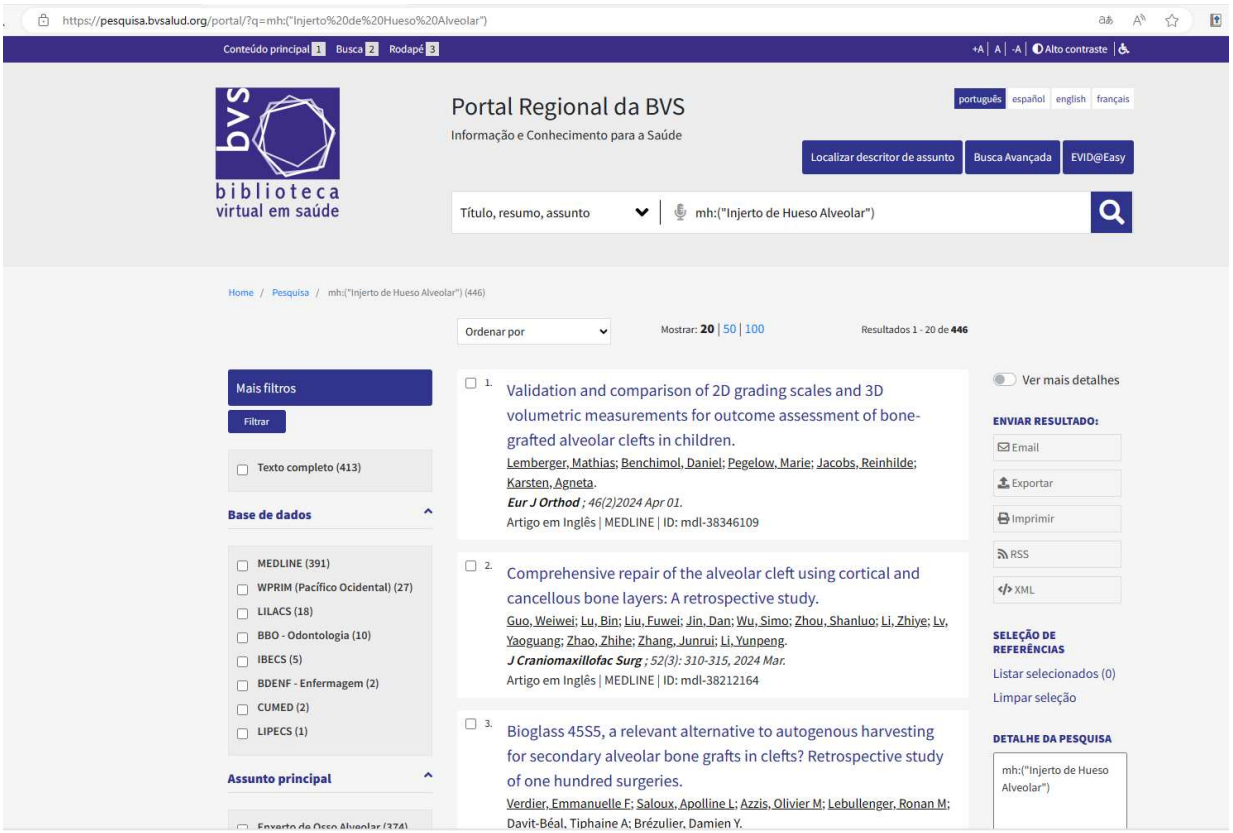

6,042 artículos encontrados

Pesquisa | Portal Regional da BVS (bvsalud.org)

https://pesquisa.bvsalud.org/portal/?q=mh:(%22Injerto%20de%20Hueso%20Alveolar%22)

Anexo 1 - Figura 9. Tesauro tori Lingual/ torus lingual/ torus mandibular.

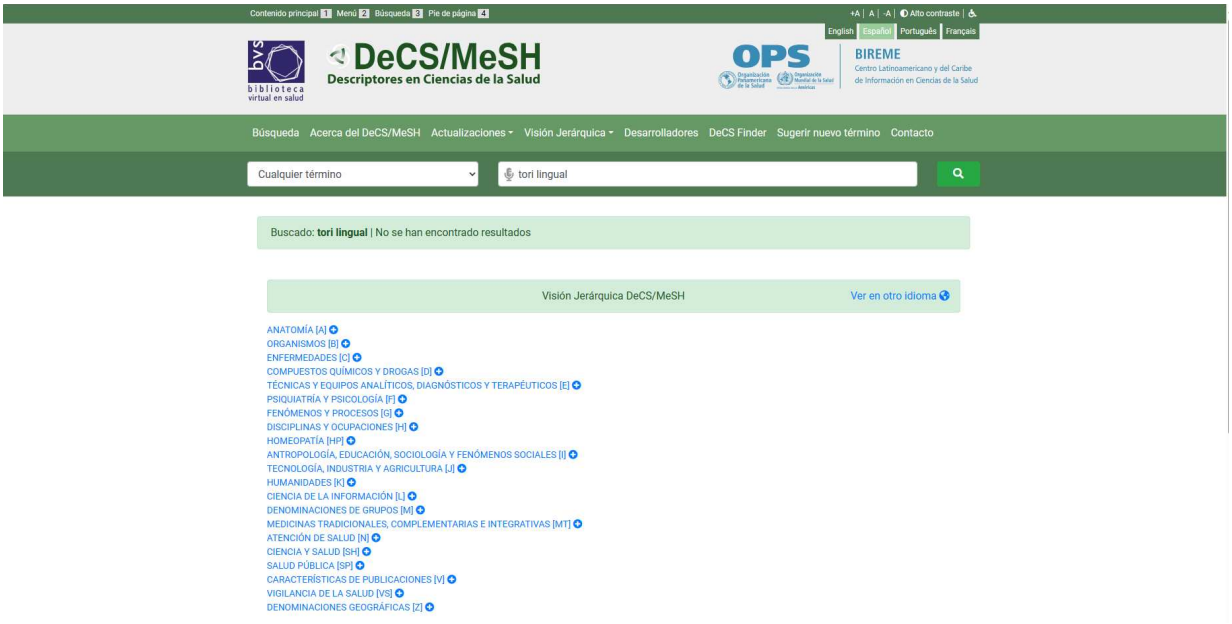

Descriptores MeSH/ DeSH.

No hubo resultados de búsqueda.

Anexo 1 - Figura 10. Tesauro Exostosis.

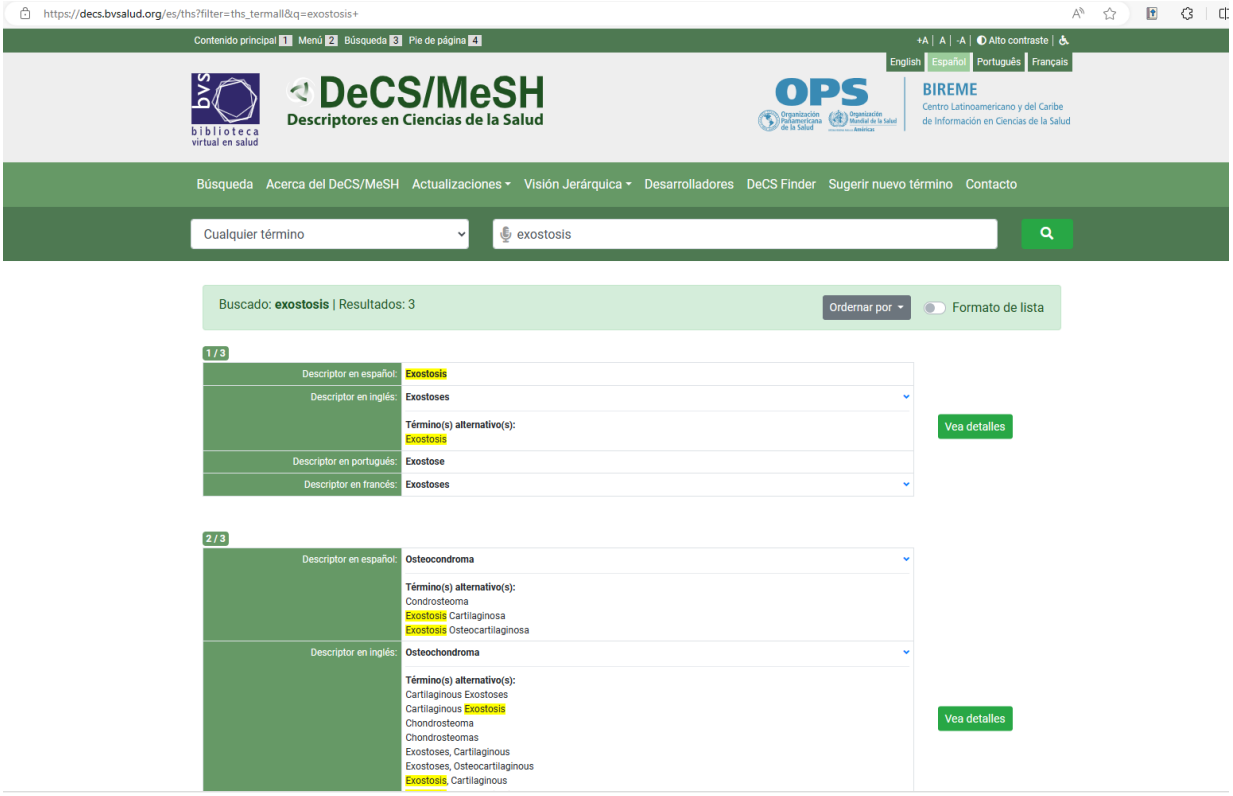

Descriptores DeSH/ MeSH.

DeCS (bvsalud.org)

https://decs.bvsalud.org/es/ths?filter=ths_termall&q=exostosis+

Anexo 1 - Figura 10.1.Tesauros Exostosis desplegado.

https://decs.bvsalud.org/es/ths/resource/?id=28011&filter=ths_termall&q=exostosis

Descriptor en español:	Exostosis (Español de España)
Descriptor en inglés:	Exostoses
Descriptor en portugués:	Exostose
Descriptor en francés:	Exostoses
Código(s) jeráquico(s):	C05.116.540.310
Identificador Único RDF:	https://id.nlm.nih.gov/mesh/D005096
Nota de alcance:	Hipertrofia benigna que se proyecta hacia afuera de la superficie ósea, a menudo contiene un componente cartilaginoso.
Nota de indización:	exostosis cartilaginosa & osteocartilatinosa: indice bajo OSTEOCONDROMA; vea también EXOSTOSIS MULTIPLE HEREDITARIA
Calificadores permitidos:	BL sangre CF líquido cefalorraquídeo CI inducido químicamente CL clasificación CN congénito CO complicaciones DG diagnóstico por imagen DH dietoterapia DI diagnóstico DT tratamiento farmacológico EC economía EH etnología EM embriología EN enzimología EP epidemiología ET etiología GE genética HI historia IM inmunología ME metabolismo MI microbiología MO mortalidad NU enfermería PA patología PC prevención & control PP fisiopatología PS parasitología PX psicología RH rehabilitación RT radioterapia SU cirugía TH terapia UR orina VE veterinaria VI virología
Identificador de DeCS:	28011
ID del Descriptor:	D005096
Documentos indizados en la Biblioteca	Haga clic aquí para acceder a los documentos de la BVS

DeCS (bvsalud.org)

https://decs.bvsalud.org/es/ths/resource/?id=28011&filter=ths_termall&q=exostosis

Anexo 1- Figura 10.2. Exostosis

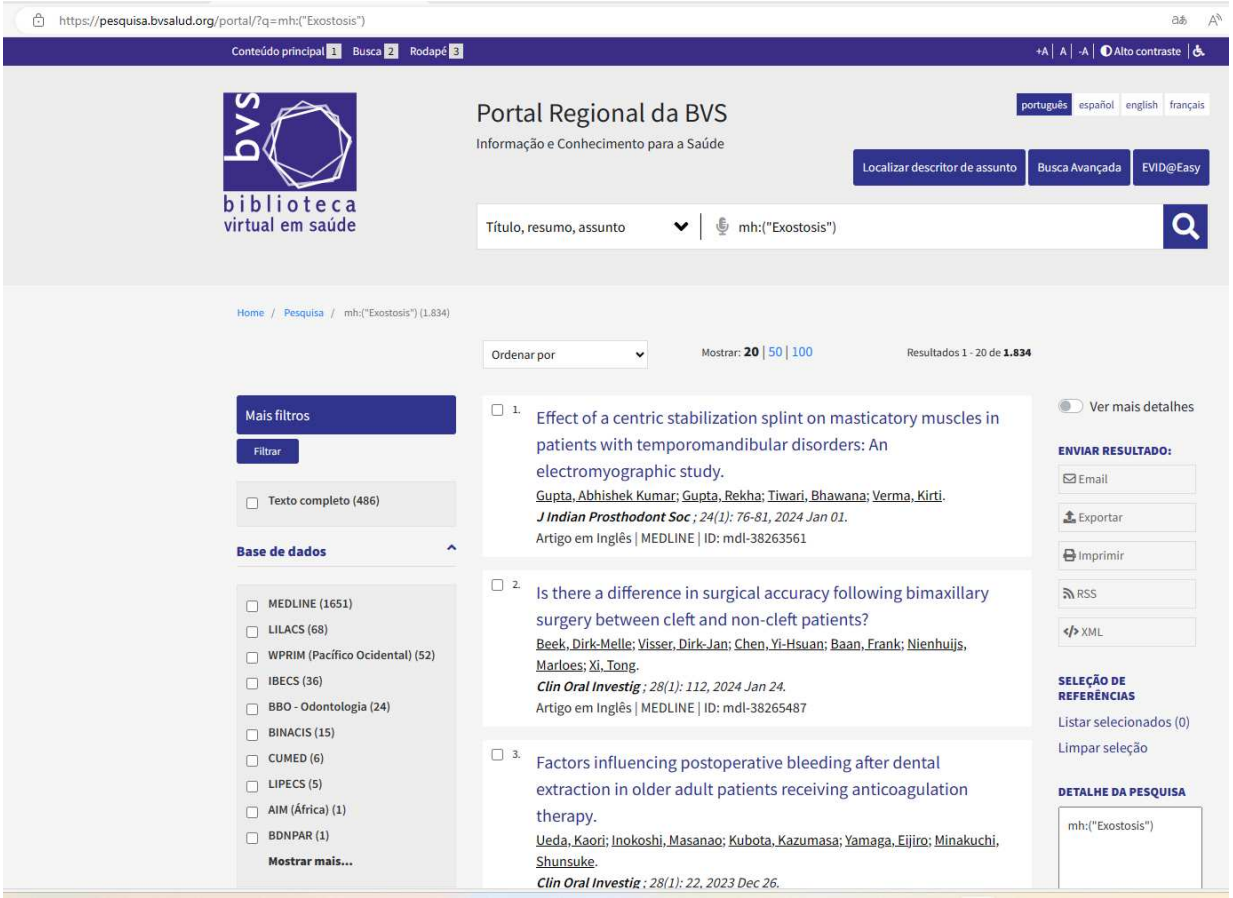

1834 artículos encontrados.

Pesquisa | Portal Regional da BVS (bvsalud.org)

https://pesquisa.bvsalud.org/portal/?q=mh:(%22Exostosis%22)

ANEXO 2.

CUESTIONARIO

El presente cuestionario tiene como objetivo identificar los principales síntomas musculo esqueléticos y exposición a factores relacionados con el trabajo que usted realiza. Sus respuestas son confidenciales. Favor dedicar tiempo para responder cada pregunta.

No. de ficha: _____ Fecha: _____

1. Aspectos sociodemográficos:

1.1. Edad (En años cumplidos)	_____ años
1.2. Sexo	Masculino ☐ Femenino ☐
1.3. Grado Académico	Odontólogo General ☐ Especialista ☐ Máster ☐ Doctorado ☐
1.4. Estado civil	Soltero ☐ Casado ☐ Pareja Estable ☐ Divorciado ☐ Viudo ☐

ANEXO 3.

El propósito de la ficha de consentimiento es proveer al participante en esta investigación con una clara explicación de la naturaleza de la misma, así como de su rol en ella como participante.

CONSENTIMIENTO INFORMADO.

La presente investigación es conducida por la Dra. Francis Barreto Pichardo, de la Universidad Católica Redemptoris Mater. El propósito de este estudio es establecer la técnica del uso del Torus Lingual. Como alternativa de injerto de hueso autólogo en implantes dentales inmediatos post extracción, a través de un reporte de caso.

Si usted accede a participar en este estudio, se le pedirá responder preguntas en una entrevista. Esto tomará aproximadamente __15_____ minutos de su tiempo. Necesitaremos además que realizar exámenes complementarios que nos ayudaran en la planeación del tratamiento que se pretende realizar y valorar su estado de salud en general un aspecto importante para conocer si Usted está en condiciones de salud óptimas para poder llevar a cabo este tratamiento Esos involucran: Exámenes de laboratorio: Biometría Hemática Completa, Tiempo de Sangría, Tiempo de Coagulación, Recuento de Plaquetas, Hemoglobina Glicosilada, Tomografías y Modelos de Impresión. La participación es este estudio es estrictamente voluntaria. La información que se recoja será confidencial y no se usará para ningún otro propósito fuera de los de esta investigación. Sus respuestas al cuestionario y a la entrevista serán codificadas usando un número de identificación y por lo tanto, serán anónimas.

Si tiene alguna duda sobre este estudio, puede hacer preguntas en cualquier momento durante su participación en él. Igualmente, puede retirarse del proyecto en cualquier momento sin que eso lo perjudique en ninguna forma. Si alguna de las preguntas durante la entrevista le parece incómodas, tiene usted el derecho de hacérselo saber al investigador o de no responderlas.

Desde ya le agradecemos su participación.

Yo: Carlos Fernando López, estoy de acuerdo en participar en el estudio, Se me ha explicado, comprendo los objetivos de dicho estudio, los procedimientos para toma de datos y mi incorporación será voluntaria. Por tanto, autorizo me incluyan en esta investigación.

_____

Firma de autorizado.

ANEXO 4.

Protocolo de Remoción de torus mandibular y su uso como injerto de hueso autólogo, en el tratamiento de colocación de implante post extracción.

Objetivo del documento.

Establecer una guía o protocolo quirúrgico de extracción, remoción y colocación del injerto de torus lingual en paciente con necesidad de implante dental post extracción.

Marco normativo.

Uno de los principales objetivos de la Facultad de Odontología de la Universidad Católica Redemptoris Mater es formar egresados con un alto nivel científico, capaces de ofertarles tratamientos bucodentales especializados a la población. La facultad cuenta con líneas de estudio no solo en el área de pregrado sino también de posgrado en los que ofrecen opciones de tratamiento de alta complejidad a los pacientes, logrando así poder brindarles soluciones restaurativas de alto nivel.

En la Maestría de Implantología Oral se busca devolverle al paciente los dientes perdidos por medio de implantes dentales, la colocación de los implantes a su vez demanda que ciertas condiciones de hueso sean procuradas para poder ser colocados en el paciente, no siempre estas condiciones se dan fácilmente y cuando estas no se dan se busca crearlas utilizando distintas técnicas de regeneración.

En la actualidad no se cuenta en la Maestría de Implantología Oral de la Universidad Católica Redemptoris Mater con un protocolo de regeneración que involucre una técnica de remoción y utilización del torus mandibular, como una opción de injerto de hueso autólogo en los pacientes con necesidad de implantes dentales, aumento de reborde y preservación alveolar. Por lo que este documento será una herramienta de consulta útil para los estudiantes de la Facultad de Odontología, estudiantes de la Maestría, Cirujanos e Implantólogos en general que busquen un marco de referencia a seguir, al realizar este tipo de técnica.

Protocolo de procedimiento utilizado en la remoción de torus mandibular y su uso como injerto de hueso autólogo.

1. Evaluación Inicial.

Se realiza procedimiento quirúrgico basado a en el análisis de los diferentes elementos y resultados obtenidos del paciente como son tomografías, fotografías, modelos de estudios, exámenes pre operatorios.

2. Planificación del procedimiento.

Análisis de fotografías tanto intraorales y Extraorales.

Análisis y Evaluación de modelos. Valorando la forma de la arcada y anchura del proceso alveolar.

Análisis de radiografía panorámica. Que permite tener una visión general de la situación del paciente.

Análisis Tomografía. En la tomografía se buscará tener información que ayude en la planeación, los aspectos a valorar en ella son las dimensiones del torus, para conocer la cantidad de hueso disponible a injertar, la calidad de hueso en la zona, longitud de la raíz en este caso del resto radicular, distancia desde el ápice de la raíz hasta la zona donde se pretende colocar el implante para lograr una fijación primaria, relación con los dientes vecinos y las estructuras circundantes, presencia o ausencia de infección.

Diseño de guía quirúrgica análoga cuyo objetivo en este caso será únicamente puntear y confirmar el sitio ideal de colocación del implante luego de la extracción.

3. Procedimiento:

Maniobras previas que incluyen la preparación del paciente.

a) **Premedicación.**

El paciente recibió profilaxis antibiótica (2 gramos de amoxicilina+ acido clavulánico 1 hora antes de la cirugía).

b) **Extracción de sangre del paciente.**

Para obtención de factores de crecimiento que se combinaran con los fragmentos pulverizados del hueso del torus y que se utilizaran también en la elaboración de la membrana de PRF. En el brazo derecho del paciente se enrolla un torniquete y con una bránula se extrae el contenido de sangre suficiente para llenar 4 tubos que serán colocados en una centrifuga de forma inmediata. El protocolo de PRF para elaboración del concentrado de hueso con factores de crecimiento "sticky bone" es a 2,700 rpm durante 2-4 minutos. El protocolo de formación de membranas es de 2,700 rpm durante 12 minutos.

c) **Enjuague con Clorhexidina.**

El paciente realizo colutorio con una solución de di gluconato de clorhexidina al 0.12%.

A partir de los hallazgos clínicos y tomográficos descritos se decidió realizar cirugía en el paciente previa asepsia, antisepsia y colocación de campos estériles.

4. Técnica Quirúrgica:

a) **Anestesia.**

Se aplicó anestesia local, con técnica troncular, al nervio dentario inferior del lado derecho con refuerzo al nervio mentoniano del mismo lado (lidocaína al 2% con epinefrina 1:100,000 / articaína 2% con epinefrina 1:100,000) respectivamente.

b) **Incisión y Colgajo.**

Se realizó incisión crevicular que incluyo la zona del incisivo lateral inferior hasta el primer molar inferior.

c) **Remoción del torus.**

Se elevo colgajo y se expuso la superficie del torus, se procedió a realizar la remoción del mismo con la ayuda de fresas de delimitación, fresones a baja velocidad. Buscando hacer muescas que permitieran posteriormente delimitar y fragmentar el torus bajo irrigación profusa con suero fisiológico refrigerado para evitar el sobrecalentamiento del hueso. Luego con la ayuda de cincel y martillo se termina de lograr separar el torus del proceso alveolar y los fragmentos recuperados se sumergen en suero fisiológico y se trasladan hasta el molino o triturador de hueso para ser pulverizados y luego mezclados con elementos de la sangre del paciente que había sido extraída previamente para formar una membrana biológica.

d) **Extracción del resto radicular.**

Se procedió a realizar la extracción del resto radicular, que es la porción remanente del diente fracturado del paciente. La extracción se realiza con la ayuda de periotomos y elevadores que permitieron la luxación del fragmento radicular para su posterior remoción.

e) **Preparación del sitio de la implantación.**

Después de la extracción del resto radicular, se prepara el sitio donde se colocará el implante. Esto también implica la limpieza y preparación del tejido circundante, así como la creación de un lecho óseo adecuado para el implante. El alveolo debe estar libre de tejido de granulación por lo que se recomienda hacer uso de una cureta o cucharilla de alveolo que garantice la limpieza del fondo del lecho receptor, la zona alrededor del sitio donde se colocara el implante es recomendable debridar y limpiar cuidadosamente los restos de periostio de la zona.

f) **Protocolo de fresado.**

Se procede a realizar protocolo de fresado utilizando el protocolo de fresado del fabricante, en este caso se utilizó kit de fresado para implante GMI frontier, con la primera fresa se comprueba el paralelismo en relación a los dientes vecinos. Se inicia con la fresa de lanza la cual se profundizará al menos 3-5mm adicionales en relación con el ápice del alveolo. El fresado 3-5mm por debajo del ápice del alveolo del diente extraído se realiza buscando conseguir retención primaria del implante.

Después de usar la fresa de lanza se procede a fresar con la fresa 2.0mm de diámetro a una longitud de 13mm. Se confirma la longitud adecuada con una radiografía.

Una vez hecha la confirmación de la longitud adecuada se procede a ensanchar el área de los 3-5mm por debajo del ápice con una fresa de 2.8mm de diámetro.

Seguidamente se sigue ensanchando con la fresa de 3.30mm, 3.75mm respectivamente. En este caso la fresa de 4.25 mm de diámetro no se utilizó, pues se consideró que tratándose de un hueso tipo II y de un sitio post extracción se hacía innecesario el fresar hasta 4.25mm que era el diámetro del implante a colocar. Se freso a un diámetro menor para que el implante tuviese cierta resistencia por parte del hueso al momento de ser colocado.

g) **Colocación del implante dental.**

Una vez que el sitio está preparado se coloca el implante dental en el sitio donde se realizó el fresado, en este caso se coloca un implante de conexión de hexágono interno GMI frontier de 4.25mm de diámetro por 13mm de longitud logrando una estabilidad primaria (30Nmc) se colocó tapón de cierre y se dejó sumergido.

h) **Colocación de injerto de hueso autólogo y membranas.**

Colocación del del injerto de hueso y la membrana producto de la combinación de los factores de crecimiento extraídos de la sangre del paciente y el hueso pulverizado del torus removido. Llenando el espacio existente entre el alveolo y el implante se ubicó el relleno de la mezcla del torus y los factores de crecimiento obtenidos de la sangre del paciente en el espacio libre, espacio comprendido entre la pared del alveolo y el implante dental.

i) **Cierre de la incisión.**

Al final se colocó la membrana producto de la centrifugación de la sangre del paciente, más una membrana adicional de colágeno (Benacel). Se procedió a reposicionar colgajo y a suturar con hilo de ácido poli láctico 4.0 (Atramat).

5. Seguimiento post operatorio

Post operatorio:

Después de la cirugía se instruyó al paciente a:

Enjuagar con di gluconato de clorhexidina al 0.12% dos veces al día durante dos semanas.

De ketoprofeno de 25mg cada 8 horas por 3 - 5 días.

Amoxicilina + acido clavulánico 1gr. cada 12 horas por 7 días.

Terapia fría por 24 - 48horas.

Dieta blanda. Evitar ejercicios físicos por 72 horas. El paciente se sintió cómodo durante la cirugía y no refirió molestia o dolor durante el post operatorio inmediato. Citas de control y seguimiento a los 3,7 y 21 días.

Diagrama de flujo.

1. **Evaluación Inicial.**

   Llenado de expediente o historia clínica.

   Examen clínico.

   Toma de fotografías.

   Obtención de modelos de estudios.

   Indicación de tomografías.

   Indicación de exámenes pre operatorios.

2. **Planificación del procedimiento.**

   Análisis y Evaluación de modelos.

   Análisis de radiografía panorámica.

   Análisis Tomografía.

Análisis de fotografías.

Diseño de guía quirúrgica.

3. **Procedimiento.**

Maniobras previas que incluyen la preparación del paciente.

Premedicación.

Extracción de sangre del paciente.

Enjuague con Clorhexidina.

4. **Técnica Quirúrgica.**

Anestesia.

Incisión y Colgajo.

Remoción del torus.

Extracción del resto radicular.

Preparación del sitio de la implantación.

Protocolo de fresado.

Colocación del implante dental.

Colocación de injerto de hueso autólogo y membranas.

Cierre de la incisión.

5. **Seguimiento post operatorio.**

Post operatorio.

Diagrama de flujo.

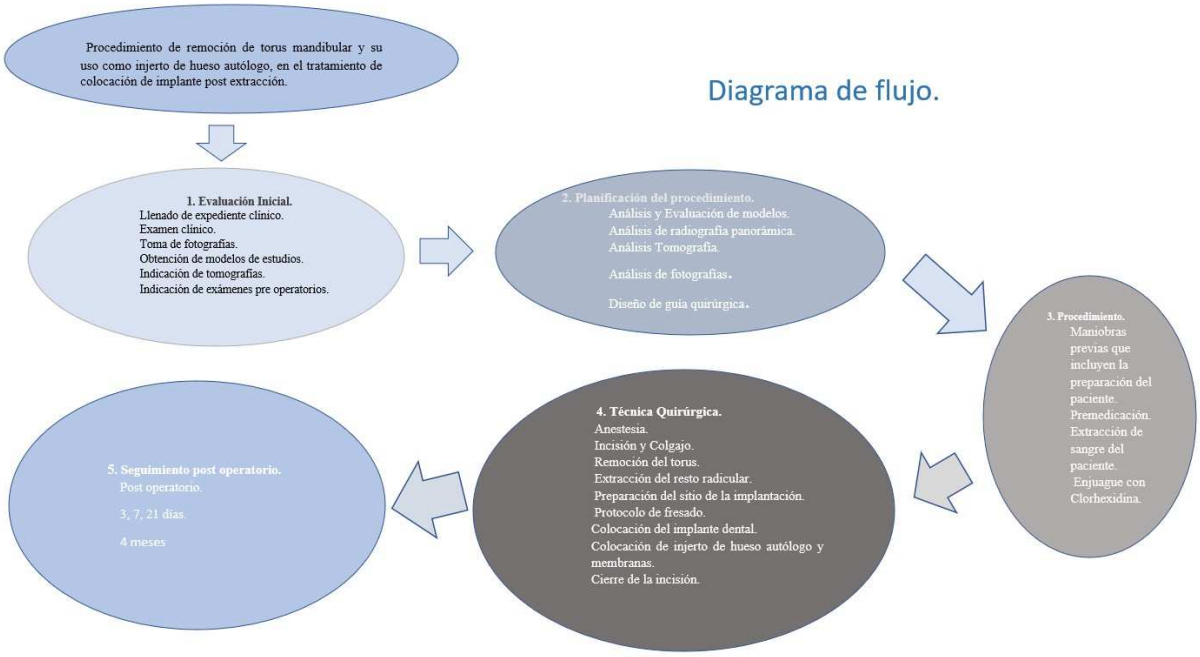

ANEXO 5.

LISTA DE MATERIALES A UTILIZAR EN EL PROCEDIMIENTO:

INSTRUMENTAL	EQUIPOS	MATERIAL DE REPOSICIÓN
Equipo básico	Pieza de alta velocidad	Campos Quirúrgicos.
Sonda periodontal	Pieza de baja velocidad	Jeringas Desechables5 ml y 10 ml.
Separador de Minnesota	Motor de implantes	Toallas Optim wipes.
Periostotomo	Contra ángulo para implantes	Lysol.
Jeringa de Anestesia	Contra ángulo de baja velocidad	Barreras de protección
Cucharilla Lucas	Pieza recta	Lentes Protectores.
Cincel.	Kit quirúrgico de implantes	Solución Salina.
Elevadores de raíz.	Kit de topes	Batas desechables
Fórceps extracción #151	Molino para hueso	Gorros desechables

Fórceps de raíz

Tijera curva

Tijera recta

Porta agujas

Pinzas de Tejido.

Martillo

Fresones.

Espátula 7A.

Fresas de baja velocidad

Agujas largas

Agujas cortas

Agujas extra cortas

Mango de Bisturí

Taco de morder

Hojas de Bisturí #15

Espejos intrabucales.

Casos Metálicos.

Guías Quirúrgicas estériles

Modelos encerados / Radiografía Panorámica

Cámara fotográfica

Kit de PRF

Centrifuga

Botas desechables

Mascarillas

Guantes estériles

Gasas estériles

Eyectores

Clorhexidina 0.12%

Hilo de sutura 3.0

Membrana de colágeno

Implantes seleccionados

Bránula

Kit de extracción de sangre para PRF

Tubos de PRF

XIII. GLOSARIO

Torus mandibular: Los torus mandibulares y linguales son protuberancias óseas benignas que pueden encontrarse en la mandíbula, específicamente en la superficie lingual (interior) del hueso mandibular, o en la superficie bucal (exterior) de la misma. Son formaciones óseas naturales que varían en tamaño y forma entre las personas.

1. Torus Mandibular: Es una protuberancia ósea que se encuentra en la superficie bucal (exterior) de la mandíbula, generalmente cerca de la línea media de la mandíbula. Puede presentarse como una prominencia ósea redondeada o alargada y suele ser bilateral, es decir, se encuentra en ambos lados de la mandíbula. La causa exacta de los torus mandibulares no se conoce completamente, pero se cree que pueden estar asociados con factores genéticos y factores ambientales, como la función masticatoria y la dieta.

2. Torus Lingual: Es una protuberancia ósea que se encuentra en la superficie lingual (interna) de la mandíbula, cerca de la línea media. A diferencia del torus mandibular, el torus lingual es menos común y puede variar en tamaño y forma. Al igual que el torus mandibular, la causa exacta del torus lingual no está completamente comprendida, pero también se asocia con factores genéticos y ambientales.

Los torus mandibulares y linguales suelen ser asintomáticos y no requieren tratamiento a menos que causen molestias al paciente, interfieran con la colocación de prótesis dentales o se vuelvan propensos a lesiones debido a la fricción con las mucosas. En casos donde los torus causan molestias o interferencias, pueden ser removidos quirúrgicamente bajo anestesia local.

Es importante destacar que la presencia de torus mandibulares o linguales generalmente no indica ningún problema de salud significativo y son considerados variaciones anatómicas normales del hueso mandibular. Sin embargo, si tienes alguna preocupación con respecto a la presencia de protuberancias óseas en tu mandíbula, te recomendaría consultar a un dentista u ortodoncista para una evaluación completa.

Incisión: Una incisión es un corte realizado en la piel o en otro tejido durante un procedimiento quirúrgico o médico. Las incisiones se realizan con el propósito de acceder a

estructuras internas del cuerpo, realizar cirugía, extraer tejido, o implantar dispositivos médicos, entre otros propósitos. Las incisiones pueden variar en longitud, profundidad y ubicación dependiendo del procedimiento específico y de las necesidades del paciente.

Osteointegración: La osteointegración es un término que se refiere al proceso mediante el cual un implante médico, típicamente un implante dental o una prótesis ortopédica, se une de manera directa al hueso circundante. Este proceso implica una integración estructural y funcional entre el implante y el tejido óseo, lo que proporciona estabilidad y soporte a largo plazo.

En el contexto de los implantes dentales, por ejemplo, la osteointegración es fundamental para el éxito a largo plazo del implante. Durante el procedimiento de osteointegración, las células óseas crecen y se adhieren a la superficie del implante, formando una unión sólida que simula la raíz de un diente natural. Esto permite que el implante dental funcione de manera similar a un diente natural en términos de estabilidad y función de masticación.

En resumen, la osteointegración es un proceso esencial para la integración exitosa de implantes médicos en el tejido óseo circundante, lo que proporciona estabilidad y funcionalidad a largo plazo.

Resto radicular: se refiere a la porción residual de una raíz dental que queda en la mandíbula o el maxilar después de que un diente natural ha sido extraído o perdido. En algunos casos, especialmente cuando un diente está demasiado dañado o infectado para ser restaurado, o cuando se necesita espacio para un tratamiento ortodóncico o una prótesis dental, se realiza una extracción dental.

Implante Dental: Un implante dental es un dispositivo médico diseñado para reemplazar la raíz de un diente natural perdido. Consiste en un pequeño tornillo de titanio u otro material biocompatible que se inserta quirúrgicamente en el hueso de la mandíbula o el maxilar, donde solía estar la raíz del diente perdido. Una vez colocado, el implante dental se integra con el hueso en un proceso llamado osteointegración, proporcionando una base sólida y estable para colocar una prótesis dental, como una corona, un puente o una dentadura.

Injerto Óseo: Un injerto óseo es un procedimiento quirúrgico en el que se transfiere tejido óseo de una parte del cuerpo a otra, o se utiliza material óseo sintético o de origen animal, con el fin de estimular el crecimiento óseo o rellenar defectos óseos. Este procedimiento se utiliza en diversas situaciones médicas y odontológicas para promover la regeneración ósea y mejorar la estructura y función del hueso.

Hueso autólogo: Un "hueso autólogo" es tejido óseo que se obtiene del propio cuerpo del paciente para ser utilizado en un injerto óseo. En otras palabras, es tejido óseo que se toma de una parte del cuerpo del paciente y se trasplanta a otra parte donde se necesita regeneración ósea.

Regeneración ósea: La regeneración ósea es el proceso natural por el cual el tejido óseo se repara y se vuelve a formar después de una lesión, fractura o cirugía. Este proceso implica la reposición del tejido óseo perdido o dañado con nuevo tejido óseo funcional.

Remoción: La "remoción" es el acto de quitar o extraer algo. Este término se utiliza en diversos contextos para referirse a la eliminación de diferentes tipos de objetos, sustancias o tejidos.

En el ámbito médico y dental, la remoción puede referirse a la extracción de tejido dañado,

Tomografía: La tomografía es una técnica de diagnóstico por imágenes que utiliza rayos X, radiación electromagnética o ultrasonido para obtener imágenes detalladas de estructuras internas del cuerpo humano o de objetos. Estas imágenes se utilizan para diagnosticar enfermedades, evaluar lesiones y planificar tratamientos médicos.

Guía quirúrgica: Una guía quirúrgica es una herramienta utilizada en cirugía que proporciona información detallada y visual para ayudar al cirujano durante un procedimiento específico. Estas guías son diseñadas y fabricadas con tecnología avanzada, a menudo utilizando imágenes médicas como tomografías computarizadas (TC) o resonancias magnéticas (RM), junto con software de diseño asistido por computadora (CAD) y fabricación asistida por computadora (CAM).

Bránula: También conocida como cánula, es un dispositivo médico utilizado para acceder a las venas con el fin de administrar fluidos intravenosos, extraer muestras de sangre u ofrecer medicamentos directamente en el torrente sanguíneo. Consiste en un tubo delgado y flexible con una

aguja en un extremo que se inserta en una vena y luego se retira, dejando solo el tubo en su lugar para la administración de líquidos.

Torniquete: Un torniquete es un dispositivo médico utilizado para detener temporalmente el flujo de sangre a través de una extremidad, como un brazo o una pierna. Se utiliza para controlar la hemorragia en situaciones de emergencia, como accidentes traumáticos o procedimientos médicos, así como para facilitar la localización de venas durante la inserción de una aguja para la extracción de sangre o la colocación de una bránula.

Centrifuga: Una centrifugadora es un dispositivo utilizado en laboratorios y entornos médicos para separar componentes de una muestra líquida mediante la aplicación de fuerza centrífuga. Funciona girando rápidamente la muestra alrededor de un eje central, lo que provoca la separación de los componentes de acuerdo con su densidad y tamaño.

Membranas de colágeno: La membrana de colágeno es un material biomédico utilizado en medicina y odontología que se deriva del colágeno, una proteína estructural importante presente en los tejidos conectivos del cuerpo humano, como la piel, los huesos, los tendones y los ligamentos. Esta membrana se utiliza en una variedad de aplicaciones clínicas debido a sus propiedades biocompatibles y capacidad para promover la cicatrización de tejidos.

Membrana de PRF plasma rico en fibrina: La membrana de PRF (Platelet-Rich Fibrin) es un material biomédico que se utiliza en procedimientos de regeneración tisular y reparación de tejidos en medicina y odontología. Se deriva del propio plasma sanguíneo del paciente y contiene una concentración aumentada de plaquetas, factores de crecimiento y fibrina, que son importantes para la cicatrización y regeneración de tejidos.

El proceso de obtención de la membrana de PRF implica la extracción de una pequeña cantidad de sangre del paciente, que luego se centrifuga para separar los componentes sanguíneos. Durante la centrifugación, las plaquetas se concentran en una capa de fibrina, que se recoge y se procesa en una membrana biológica.

Las membranas de PRF se utilizan en una variedad de procedimientos, incluyendo:

1. Regeneración ósea: Se utiliza en cirugía oral y maxilofacial para promover la regeneración ósea en procedimientos como la elevación del seno maxilar, la regeneración periodontal y la reconstrucción de defectos óseos.
2. Cirugía de tejidos blandos: Se puede utilizar en cirugía plástica y reconstructiva para mejorar la cicatrización de tejidos blandos y promover la regeneración de la piel.
3. Implantología: En odontología, la membrana de PRF se utiliza a menudo en combinación con la colocación de implantes dentales para acelerar la cicatrización de los tejidos circundantes y mejorar la integración del implante.
4. Cirugía ortopédica: Se investiga su uso en procedimientos ortopédicos para la reparación de tejidos articulares y la regeneración de cartílago en lesiones musculoesqueléticas.

Las membranas de PRF se consideran seguras y efectivas, ya que se derivan del propio cuerpo del paciente y contienen factores de crecimiento y proteínas que promueven la cicatrización y regeneración tisular. Sin embargo, su uso debe ser realizado por profesionales médicos capacitados y bajo la supervisión adecuada.

Protocolo PRF: El protocolo de PRF (Platelet-Rich Fibrin) se refiere al conjunto de pasos y procedimientos utilizados para obtener, preparar y aplicar membranas de PRF en procedimientos clínicos. A continuación, te proporcionaré un protocolo básico para la preparación de PRF:

1. Preparación del paciente:
    - Asegúrate de que el paciente esté debidamente informado sobre el procedimiento y haya proporcionado el consentimiento informado.
    - Verifica si el paciente tiene alguna contraindicación para la extracción de sangre, como trastornos de la coagulación.
2. Extracción de sangre:
    - Limpia el área de punción con un desinfectante apropiado, como alcohol o povidona yodada.

- Utiliza una jeringa estéril con un anticoagulante suave, como citrato de sodio al 10%, para extraer la sangre del paciente.
- Extrae aproximadamente 10-20 ml de sangre, dependiendo de la cantidad de PRF que necesites para el procedimiento.

3. Centrifugación:
    - Transfiere la sangre extraída a tubos de centrifugación especiales para PRF.
    - Coloca los tubos en la centrifugadora y centrifuga a una velocidad y tiempo específicos. Por lo general, se recomienda una velocidad de centrifugación de alrededor de 3000 rpm durante 10 minutos.
    - La centrifugación separará la sangre en tres capas: el plasma rico en plaquetas (PRP) en la capa superior, la membrana de PRF en el centro y los glóbulos rojos en el fondo.
4. Recogida de la membrana de PRF:
    - Con cuidado, retire los tubos de la centrifugadora y extraiga la capa de membrana de PRF con pinzas estériles o una espátula.
    - Lave la membrana de PRF con solución salina estéril para eliminar cualquier residuo de glóbulos rojos.
5. Preparación para su uso:
    - Coloque la membrana de PRF en una superficie estéril y seca.
    - Corte o recorte la membrana según sea necesario para adaptarla al área de tratamiento.
6. Aplicación:
    - Coloque la membrana de PRF en el área del procedimiento, asegurándose de que esté en contacto directo con los tejidos que se están tratando.
    - Puedes asegurar la membrana en su lugar con suturas o fijaciones adecuadas, según sea necesario.

- Si es necesario, la membrana de PRF también se puede combinar con otros materiales de injerto o utilizar como apósito en heridas quirúrgicas.

Es importante seguir un protocolo estricto para garantizar la esterilidad y la eficacia del PRF en el procedimiento clínico. Además, se recomienda obtener formación y capacitación adecuadas en el uso de PRF antes de realizar procedimientos clínicos.

Sticky bone: “Sticky bone" es un término utilizado en odontología y cirugía oral que se refiere a un material injerto óseo que ha sido tratado para mejorar su capacidad de adherencia y manipulación durante procedimientos de regeneración ósea.

En términos generales, "sticky bone" es un injerto óseo en el que se ha aplicado un agente adhesivo o una matriz biológica para mejorar su cohesión y adhesión a los tejidos circundantes. Esto puede hacer que el injerto óseo sea más fácil de manipular durante la cirugía, permitiendo al cirujano dar forma al material para adaptarse a la anatomía del sitio de tratamiento.

Los agentes adhesivos comunes utilizados en "sticky bone" pueden incluir fibrina rica en plaquetas (PRF), fibrina pegajosa, gel de ácido hialurónico, o matrices biológicas que contienen sustancias que promueven la adhesión y la regeneración tisular.

El "sticky bone" se utiliza en una variedad de procedimientos de regeneración ósea en odontología, como la elevación del seno maxilar, la regeneración periodontal, la colocación de implantes dentales y la reconstrucción de defectos óseos. Al mejorar la manipulación y la adhesión del injerto óseo, se espera que "sticky bone" mejore los resultados clínicos y la cicatrización de los tejidos.